

REKONSTRUKSI KEHIDUPAN INDIVIDU DARI TERJAN: SEBUAH HIPOTESIS

Ashwin Prayudi, Rusyad Adi Suriyanto, Neni Trilusiana Rahmawati, dan Janatin Hastuti

Laboratorium Bioantropologi dan Paleoantropologi, FKMK Universitas Gadjah Mada, Yogyakarta
Jl. Medika, Sekip, Sleman, Yogyakarta, Indonesia
ashwin.prayudi@gmail.com

Abstract. *Reconstruction of An Individual's Life from Terjan, Central Java: A Hypotheses.* This article discusses an individual from Terjan megalithic site in Central Java, Indonesia. The purpose of this research is to reconstruct the life of the individual in the past based on their bones. The skeleton is in a quite complete condition with eighty percent preservation level and curated in The Laboratory of Bioanthropology and Paleoanthropology, Gadjah Mada University. The methods that will be used for this research is macroscopical analysis without using any destructive methods. The results from this research show a male individual with age at death between 40 - 45 years old. This individual has osteophytes in some vertebrae. His right radius was fractured midshaft. Possibly caused by withholding his body when he fell. His dental condition showed heavy loss of teeth either maxilla and mandible. He had heavy attrition on the only 6 teeth which present, linear hypoplasia on right canine, and a sign of dental modification (pangur) on the right canine. Based on his burial goods and dental condition, there are possibilities that this individual had low-class status.

Keywords: *Terjan, Megalithic Culture, Osteoarchaeology.*

Abstrak. Artikel ini membahas tentang seorang individu dari Situs Megalitik Terjan, Jawa Tengah. Tujuan penelitian ini adalah untuk merekonstruksi kehidupan individu tersebut pada masa lampau berdasarkan tinggalan tulang-belulangannya. Pada saat ini rangka tersebut berada dalam keadaan cukup lengkap dengan tingkat preservasi mencapai delapan puluh persen dan disimpan di Laboratorium Bioantropologi dan Paleoantropologi, Universitas Gadjah Mada. Metode yang dipergunakan dalam penelitian ini adalah analisis makroskopis tanpa menggunakan proses destruktif. Hasil penelitian menunjukkan bahwa individu ini adalah seorang laki-laki berumur sekitar 40-45 tahun ketika mati. Individu tersebut memiliki osteopit pada beberapa ruas tulang belakangnya. Radius kanannya patah pada bagian tengah yang kemungkinan terjadi ketika menahan beban tubuhnya saat jatuh. Kondisi gigi-geliginya menunjukkan bahwa dia telah kehilangan banyak gigi, baik di maksila maupun mandibula. Terdapat atrisi tingkat lanjut pada keenam giginya yang tersisa dan juga linear hypoplasia dan modifikasi gigi (pangur) pada gigi kaninus kanannya. Berdasarkan bekal kubur yang sederhana dan kondisi gigi-geliginya, ada kemungkinan bahwa individu ini berada pada tingkat sosial yang rendah.

Kata Kunci: Terjan, Kebudayaan Megalitik, Osteoarkeologi.

1. Pendahuluan

Pada situs arkeologi seringkali ditemukan rangka manusia yang merupakan manusia pendukung kebudayaan tersebut. Rangka manusia tersebut memiliki berbagai informasi

penting, di antaranya adalah kesehatan, penyakit, bahkan dapat memberikan informasi mengenai kebudayaan pada masa lampau. Ilmu yang mempelajari rangka manusia pada situs arkeologi dinamakan osteoarkeologi.

Naskah diterima tanggal 02 Maret 2019, diperiksa tanggal 29 Oktober 2019, dan disetujui tanggal 19 Februari 2020.

Tujuan dari ilmu ini adalah untuk memberikan jawaban dan gambaran mengenai kehidupan dan budaya pada masa lampau sehingga dapat direkonstruksi (Larsen 2006, xi-xii).

Salah satu situs yang memiliki rangka manusia sebagai temuan adalah Terjan. Situs Megalitik Terjan telah dilaporkan keberadaannya dalam Inventaris der Hindoe-oudheden yang ditulis oleh F.D.K. Bosch (Sukendar and Awe 1982, 3). Walaupun demikian, penelitian di Terjan itu baru dilaksanakan antara tahun 1940-1942 oleh E.W. van Orsoy de Flines yang menyebutkan mengenai tinggalan dua puluh kursi batu, arca kepala binatang, dan batu yang telah mendapatkan pengerjaan. Van Orsoy de Flines memperkirakan tinggalan ini adalah tinggalan megalitik. Penelitian berikutnya dilakukan oleh Lembaga Purbakala dan Peninggalan Nasional yang bekerja sama dengan Universitas Gadjah Mada. Dalam laporan mereka disebutkan bahwa terdapat dua belas kursi batu yang memiliki relief (Sukendar and Awe 1982, 3). Penggalian arkeologis yang pertama di Terjan dilakukan pada tahun 1973 oleh Proyek Penelitian Purbakala Yogyakarta. Temuan rangka manusia dari penggalian tersebut kemudian disimpan di Laboratorium Bioantropologi dan Paleoantropologi, Universitas Gadjah Mada.

Situs Terjan berjarak sekitar enam kilometer ke arah selatan dari situs Prasejarah Plawangan. Walaupun demikian, penelitian mengenai situs ini sangat sedikit jika dibandingkan dengan penelitian situs Plawangan. Hanya terdapat laporan penelitian Terjan dan Plawangan, Jawa Tengah, yang diterbitkan tahun 1982 dan tidak ada penelitian lainnya.

Penelitian ini bertujuan untuk merekonstruksi kehidupan individu Terjan dan apa yang terjadi terhadap dirinya ketika masih hidup. Individu ini merupakan satu-satunya temuan rangka dari situs megalitik Terjan. Pembahasan penelitian ini meliputi jenis kelamin, umur ketika mati, gangguan kesehatan yang membekas pada

tulang, dan pengaruh budaya. Hasil pembahasan tersebut diharapkan dapat dijadikan referensi tambahan tentang kehidupan manusia pada zaman Megalitik di Pulau Jawa dan dalam konteks yang lebih besar, yaitu di Indonesia.

2. Metode Penelitian

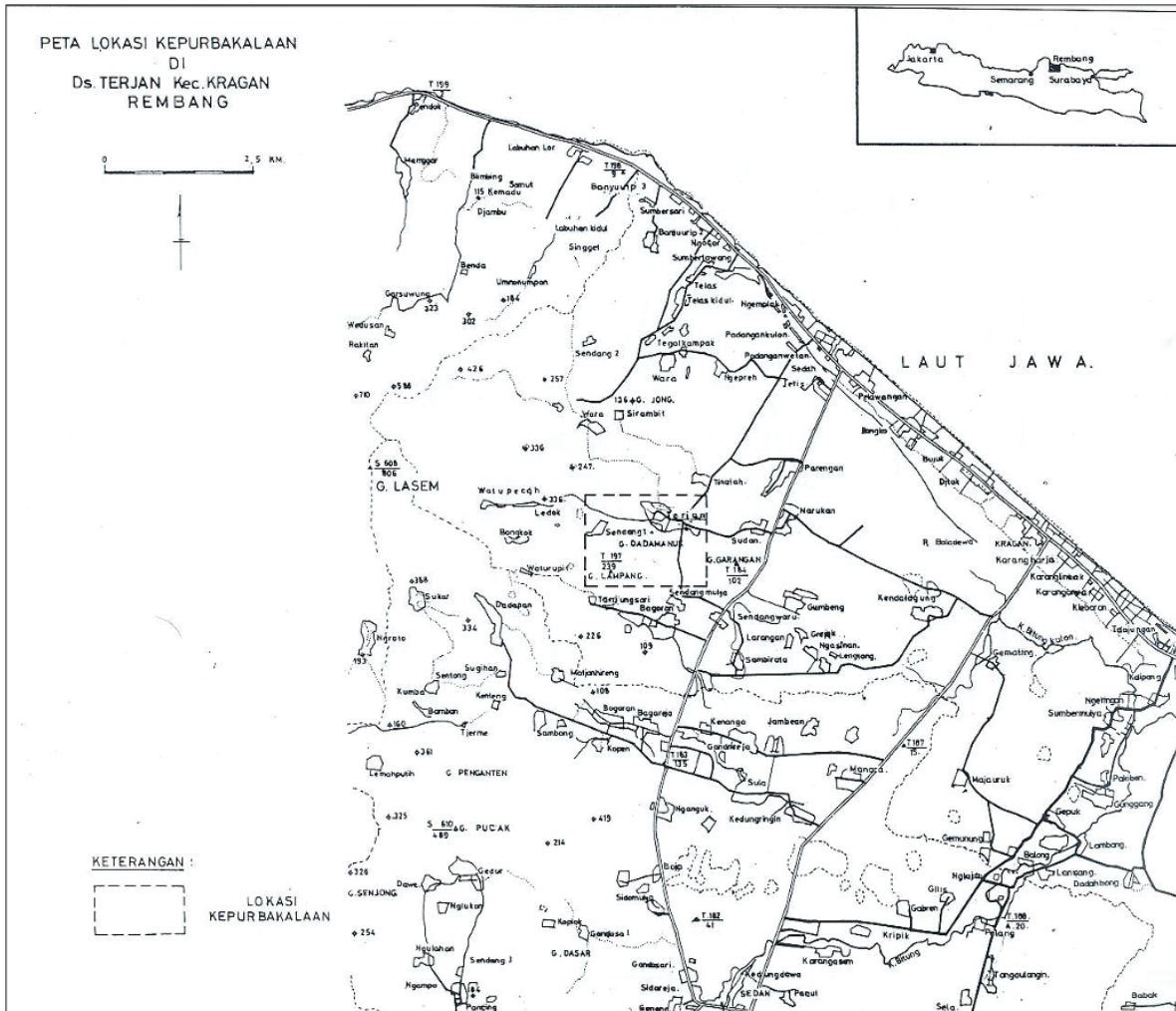
Proses penelitian dimulai dengan identifikasi rangka manusia, yang kemudian dilanjutkan dengan identifikasi penyakit, pengaruh budaya, dan kebiasaan sehari-hari. Kegiatan identifikasi dilakukan dengan menggunakan metode penglihatan makroskopis tanpa analisis destruktif. Identifikasi rangka dilakukan dengan cara menentukan jenis kelamin dan umur ketika mati. Untuk menentukan jenis kelamin dilakukan dengan cara melihat permukaan *symphysis pubica* dengan mengacu pada Todd (1920). Penilaian terhadap permukaan *symphysis pubica* dilakukan berdasarkan tingkat perubahan permukaannya. Selain itu, jenis kelamin ditetapkan melalui tengkorak individu tersebut dengan mengacu pada penanda jenis kelamin sebagaimana dikemukakan oleh White dan Folkens (2005). Proses identifikasi penyakit, pengaruh budaya, dan kebiasaan sehari-hari dilakukan dengan mengutip pandangan Ortner (2003).

3. Hasil Penelitian dan Pembahasan

3.1 Hasil Penelitian

Situs Terjan adalah situs megalitik yang terletak di Desa Terjan, Kecamatan Kragan, Kabupaten Rembang, Jawa Tengah (Gambar 1). Secara geografis situs itu terletak di kawasan perbukitan Selodiri dengan ketinggian 105 m di atas permukaan laut. Secara astronomis situs ini terletak pada $E111^{\circ}34' 51''$ dan $S6^{\circ}41' 2''$ (Sukendar and Awe 1982, 4).

Belum ada penanggalan absolut yang dilakukan terhadap situs ini, tetapi diperkirakan merupakan situs Megalitik Muda yang berada pada akhir masa Prasejarah. Hal itu didasarkan atas keberadaan umpak dengan

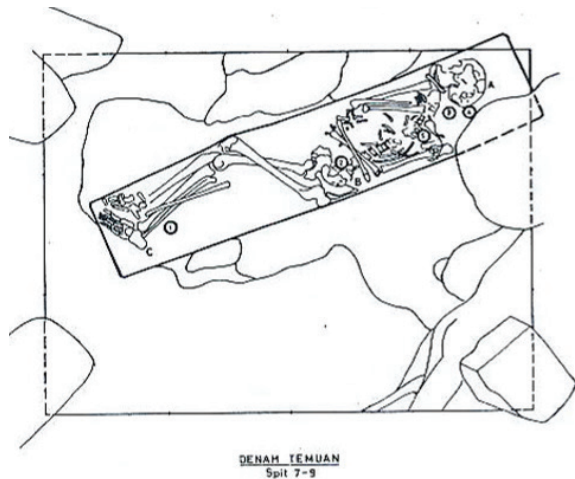


Gambar 1. Peta lokasi Situs Terjan (Sumber: Sukendar dan Awe, 1982)

pola hias Hindu, yang menunjukkan bahwa situs ini masih dipergunakan pada masa Hindu (Sukendar and Awe 1982, 8). Pada tahun 1977, penggalian dilakukan pada kawasan situs itu dengan maksud untuk mengetahui fungsi situs apakah sebagai situs penguburan atau situs pemujaan (Sukendar and Awe 1982, 7). Hasil dari penggalian tersebut adalah rangka manusia, gerabah, dan batu penyangga badan. Rangka manusia terdapat pada Kotak VI yang berada persis di tengah situs. Tidak terdapat bekal kubur lainnya pada kubur tersebut (Sukendar and Awe 1982, 7-8). Kesimpulan penelitian tersebut adalah bahwa situs ini merupakan situs penguburan yang memiliki penanggalan peralihan dari masa Prasejarah ke masa Klasik (Sukendar and Awe 1982, 8).

Individu Terjan dikuburkan dengan sistem penguburan primer dalam posisi telentang dan ditemukan pada spit 6 – 9 dengan kedalaman 56 – 73 cm. Individu ini ditemukan dengan keadaan tangan terlipat, kepala menghadap barat, dan posisi tubuh miring ke barat dengan posisi kaki lurus sedikit ditekuk, posisi tangan kanan terlipat ke arah dagu, serta posisi tangan kiri terlipat ke arah perut (Gambar 2) (Sukendar and Awe 1982, 56).

Rangka dari Terjan cenderung lengkap walaupun berada dalam keadaan yang terfragmentasi. Tengkoraknya yang terfragmentasi tersisa sekitar 80 persen, tetapi masih dapat diidentifikasi dan dalam keadaan yang baik. Hanya tersisa 6 gigi mandibula dari total 32 giginya. Tidak ditemukan gigi maksila



Gambar 2. Denah temuan rangka manusia Terjan (Sumber: Sukendar & Awe, 1982, 56).

sama sekali dan terdapat tanda-tanda bahwa kebanyakan gigi-geligi tersebut telah tanggal sebelum individu ini mati.

Tulang rusuk individu tersebut hanya sekitar 30 persen dan dalam kondisi terfragmentasi, tetapi masih dapat dibedakan bagian kiri dan kanannya. Ruas tulang belakangnya hanya sekitar 20 persen dan tidak terdapat kesulitan dalam proses identifikasi. Pelvis dan sakrumnya tersisa sekitar 40 persen, tetapi bagian penanda jenis kelaminnya masih dapat teridentifikasi dengan baik. Bagian skapula dan klavikulanya tersisa sekitar 80 persen, sedangkan tulang panjang tungkai dan kakinya mencapai sekitar 60 persen dan jari-jari kakinya sekitar 50 persen.

Seluruh tulang tersebut berada dalam keadaan terfragmentasi namun masih dapat diidentifikasi meskipun ditemukan bekas tafonomi hampir pada seluruh bagian tulangnya. Tafonomi menjadi kendala dalam melihat tulang secara makroskopis sehingga sulit diketahui penyakit apa saja yang diderita oleh individu tersebut.

Hasil pemeriksaan morfologis rangka tersebut menunjukkan bahwa individu Terjan mengarah pada ras mongoloid. Hal itu terlihat dari adanya tonjolan pada *inferior zygomatic*. *Spina nasalis anterior* yang tidak tajam, tetapi juga tidak tumpul, gigi *incisivus* berbentuk

sekop, dagu yang terlihat sedikit tumpul, dan kranium yang terlihat sedikit landai.

Rangka individu Terjan merupakan individu dengan jenis kelamin laki-laki. Hal itu terlihat dari bagian pelvis, yakni *arcus subpubicus* yang tampak melengkung dan *incisura ischiadica mayor* yang menyempit (Gambar 3). Pada bagian tengkoraknya terdapat glabella yang menonjol, *processus mastoideus* yang besar, dan *margo supraorbitalis* yang tumpul.

Pertimbangan untuk perkiraan umur individu ketika mati sebagian besar dilakukan dengan menggunakan *symphysis pubica* (Todd 1920). Walaupun tidak berada dalam keadaan utuh, proses penilaian umur berdasarkan permukaan *symphysis pubica* masih dapat dilakukan (Gambar 4). Individu itu diperkirakan mati pada umur 40 – 45 tahun. Bukti itu terlihat dari permukaan *symphysis pubica* kiri, yang telah memadat dan hampir merata. Selain itu, permukaan dengan bentuk mengombak mulai menghilang. Permukaan tersebut juga belum berada dalam keadaan yang berpori dan belum terdapat osifikasi.

Atrisi pada permukaan *occlusal incisivus*-nya menunjukkan umur yang lebih muda, yaitu 30 – 35 tahun. Terdapat kemungkinan individu itu memakan makanan yang lembut sehingga atrisinya menunjukkan umur yang jauh lebih muda. Penentuan umur berdasarkan atrisi giginya tidak menjadi pertimbangan utama karena ada kemungkinan permukaan *occlusal incisivus*-nya adalah hasil modifikasi gigi (pangur). Modifikasi permukaan gigi akan membuat perkiraan umur menjadi relatif kurang tepat.

Penentuan umur lainnya adalah dengan menggunakan sutura pada bagian kraniumnya (Gambar 5). Sutura adalah persambungan antar tulang pada tengkorak individu dewasa yang saling mengunci dan berbentuk seperti gigi gergaji (White and Folkens 2005, 1985). Sutura dapat dipergunakan sebagai penentu umur individu ketika mati dengan cara melihat derajat



Gambar 3. *Os Coxae* dengan *Incisura Ischiadica Major*-nya yang menyempit (Sumber: Prayudi).



Gambar 4. *Facies Symphysialis* (permukaan *Symphysis Pubica*)-nya yang menunjukkan umur mati 40-45 tahun (Sumber: Prayudi).



Gambar 5. Sutura pada parietal (tanda panah) yang menunjukkan suturnya belum tersambung sepenuhnya (Sumber: Prayudi).



Gambar 6. Osteopit (tanda panah) pada *vertebrae thoracicae* yang menunjukkan osteopit pada *corpus vertebrae*-nya (Sumber: Prayudi).

penutupannya. Pada bagian kranium masih terlihat sutura pada bagian tepi parietal menunjukkan bahwa individu ini belum memasuki umur yang lanjut, tetapi karena kondisinya yang sangat fragmentaris membuat penentuan umur secara mendetail menjadi mustahil.

Berdasarkan keadaan osteopit (perkembangan jaringan tulang baru pada persendian) pada tulang belakangnya, permukaan *symphysis pubica* dan osteopit yang hanya terdapat pada lumbar dan tidak pada persendian yang lain. Dapat disimpulkan bahwa individu ini berumur sekitar 40 tahun

ketika mati, namun tidak mencapai 50 tahun karena jumlah osteopit yang sedikit pada persendiannya (Gambar 6).

Bukti mengenai kebiasaan atau aktivitas yang dilakukan ketika individu tersebut hidup terlihat pada bagian metatarsal pertama (Gambar 7). Pada tulang tersebut terdapat bukti bahwa individu tersebut pada saat hidup sering berada pada posisi berlutut. Hal itu terlihat dari fasies (lokasi pertemuan dua tulang) persendian pada distal metatarsal pertama yang menunjukkan fleksibilitas dengan derajat yang tinggi.



Gambar 7. Metatarsal kiri dengan perluasan fasies pada caput osis metatarsi dan ekstensi penulangan pada *distal superior metatarsal*-nya (Sumber: Prayudi).

Terdapat juga fraktur pada radius bagian kanan yang terletak pada bagian tengah tulang (Gambar 8). Fraktur ini mematahkan tulang, namun telah sembuh dan menyambung dengan sempurna. Penyebab terjadinya fraktur diperkirakan karena individu tersebut menopang tubuhnya dengan menggunakan tangan kanan ketika badannya terjatuh pada posisi yang salah.

Individu ini juga menunjukkan tanda-tanda beberapa penyakit gigi. *Enamel hypoplasia* berbentuk garis mendatar yang terlihat samar pada permukaan labial gigi kaninus kanan (Gambar 9). Modifikasi gigi dalam bentuk pangur yang juga pada gigi kaninus kanan (Gambar 10). Terdapat kemungkinan pangur pada gigi incisivus atau penggunaan gigi berlebihan sehingga memiliki derajat atrisi yang tinggi secara tidak wajar (Gambar 11).

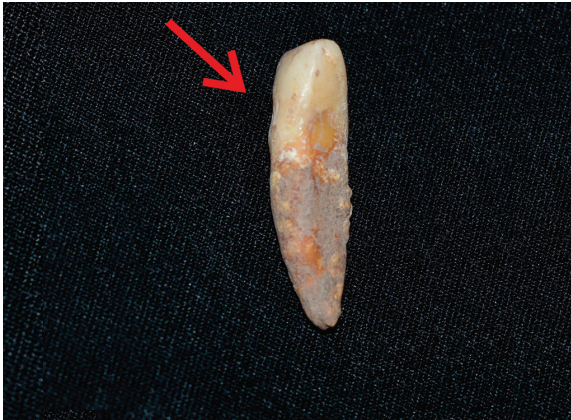Pada individu Terjan itu tidak terdapat fasies jongkok (*squatting facets*) dan incisivus berbentuk sekop (*shovelled incisor*) yang biasa ditemukan pada individu dari situs arkeologis di Jawa. Selain itu, juga tidak ditemukan bekas menginang dan menyirih yang banyak terdapat pada rangka Neolitik dan Protohistoris dari Indonesia.

Hal yang menarik dapat diamati dari maksila dan mandibula individu ini. Mayoritas gigi telah lepas antemortem (sebelum mati). Seluruh gigi maksila telah lepas dari tempatnya (Gambar 12), dan untuk mandibula terjadi pada premolar dan molar (Gambar 13). Walaupun sulit dibedakan apakah gigi tersebut dilepas dengan sengaja atau karena penyakit tertentu, individu ini kemungkinan besar mengalami pencabutan gigi dengan sengaja sebelum mati. Dikatakan demikian karena incisivus dan kaninus mandibula masih melekat pada mandibulanya. Gigi-geligi yang terlepas dari rahang tidak ditemukan pada situs.

Pada kehidupan sehari-hari pencabutan gigi tersebut akan menimbulkan masalah pada proses mastikasi. Individu itu akan kesulitan mengunyah sehingga akan cenderung memakan makanan yang lembut. Pada bagian molar mandibulanya terdapat bekas yang menunjukkan bahwa alveolus molar mandibulanya masih dalam proses penyembuhan setelah gigi molar dicabut. Hal itu menunjukkan bahwa proses pencabutan molar individu tersebut baru berlangsung beberapa bulan sebelum individu itu mati.



Gambar 8. Radius kanan dengan fraktur pada bagian tengah tulangnya (Sumber: Prayudi)

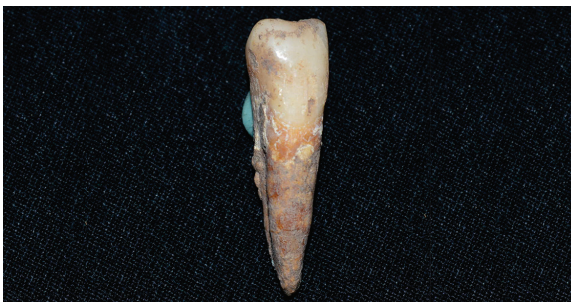

Gambar 9. Enamel hipoplasia yang terlihat samar pada permukaan labial gigi kaninus kanannya (Sumber: Prayudi).

Tulang femur kanan individu itu masih dalam kondisi relatif baik sehingga dapat diperkirakan tinggi badannya. Panjang femur individu Terjan adalah 45 cm. Pengukuran tinggi badan dilakukan dengan menggunakan dua rumus regresi, yaitu rumus Bergman & The untuk rangka dari individu Jawa dan rumus Trotter & Glesser (1958) untuk rangka dari individu ras mongoloid. Tinggi badan individu tersebut adalah 166 cm, yang diukur dengan menggunakan rumus regresi Bergman dan The yang diterapkan pada femur kanan. Jika

diukur dengan menggunakan rumus regresi Trotter & Glesser (1958) untuk ras mongoloid, tinggi badan individu ini $169,32 \pm 3,80$ cm. Atas dasar penghitungan tersebut, ditetapkan bahwa tinggi badan individu ini antara 166 – 169 cm.

Jika dibandingkan dengan dua individu dari Caruban yang terletak relatif berdekatan dengan situs Terjan, individu dari Terjan memiliki tinggi badan sedikit lebih tinggi dari individu Caruban. Individu I Caruban merupakan individu perempuan dengan umur 15 – 16 tahun ketika mati. Individu itu memiliki tinggi badan 154,69 cm berdasarkan rumus Bergman & The dan 157 cm berdasarkan rumus Trotter & Glesser (1958). Individu II Caruban merupakan individu laki-laki dengan umur ketika mati sekitar 40 tahun. Individu itu memiliki tinggi badan 163,82 cm berdasarkan rumus Bergman & The dan 165 cm berdasarkan rumus Trotter & Glesser (1958) (Prayudi and Suriyanto 2017, 164). Berdasarkan perbandingan tersebut, individu dari Terjan memiliki ukuran badan yang lebih tinggi daripada individu II yang merupakan individu tertinggi dari situs Caruban.



Gambar 10. Modifikasi gigi taring kanan memperlihatkan *occlusal* gigi *caninus*-nya sudah tidak lancip (kiri). (Sumber: Prayudi).



Gambar 11. Atrisi tingkat lanjut pada incisor-nya (kanan) (Sumber: Prayudi)



Gambar 12. Tidak ada gigi anterior pada maksilanya (Sumber: Prayudi).

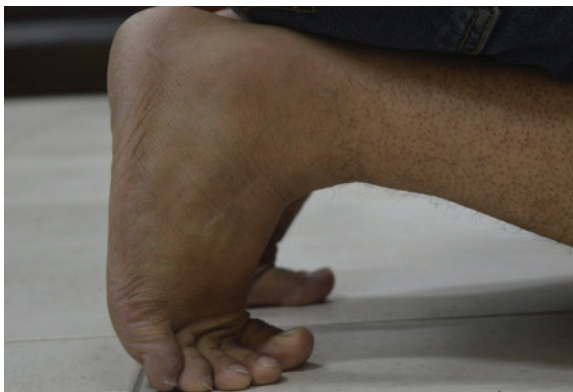

Gambar 13. Mandibula kanan dengan alveolus molarnya yang masih dalam masa penutupan (Sumber: Prayudi).

3.2 Pembahasan

Individu dari Terjan tidak memiliki unsur yang meragukan dalam proses penentuan jenis kelamin. Penanda pada pelvis dan tengkoraknya menunjukkan bahwa individu ini memiliki jenis kelamin laki-laki. Penentuan umur ketika mati dilakukan dengan menggunakan permukaan *symphysis pubica*-nya dan menunjukkan bahwa individu tersebut mati pada kisaran umur 40 – 45 tahun. Hasil penentuan umur dengan menggunakan atrisi gigi menunjukkan umur yang lebih muda. Berdasarkan metode Lovejoy (1985) yang diterapkan pada atrisi incisivus, individu itu mati pada umur 30 – 35 tahun.

Atrisi gigi atau bekas pakai pada gigi disebabkan oleh proses gesekan dan tumbukan pada proses mastikasi makanan antara gigi mandibula dan maksila, dan terjadi pada permukaan oklusal (Ortner, 2003, 604). Pada umumnya atrisi gigi sebanding dengan umur individu tersebut ketika mati. Seiring dengan bertambahnya umur, derajat atrisi juga akan bertambah. Pada individu dari Terjan, derajat atrisinya menunjukkan umur yang lebih muda. Hal itu bisa disebabkan oleh makanan yang relatif lembut ketika dimakan oleh individu Terjan ketika hidup sehingga tidak menghasilkan derajat atrisi yang tinggi. Oleh karena itu, penentuan umur individu dari Terjan dilakukan dengan menggunakan permukaan *symphysis pubica*-nya yang menunjukkan umur ketika mati berkisar antara 40 – 45 tahun.



Gambar 14. Rekonstruksi kegiatan berlutut dengan penekukan persendian pada metatarsal dengan sudut yang melebihi batas (Sumber: Prayudi).

Berlutut

Berlutut adalah suatu aktivitas yang dilakukan dengan cara menekuk lutut sebagai tumpuan. Kegiatan yang menggunakan posisi berlutut dapat terlihat pada rangka manusia dengan cara melihat bagian metatarsalnya. Ketika orang berlutut, ia akan menekuk jari-jari kakinya sebagai tumpuan, terutama ibu jari kakinya.

Berdasarkan rekonstruksi pada tulang metatarsalnya, terlihat indikasi bahwa individu itu ketika hidup sering melakukan aktivitas dalam posisi berlutut. Hal itu terlihat dari luasnya permukaan persendian phalanx hallux proximalis yang menunjukkan bahwa kaki individu itu dapat ditekuk pada keadaan normal dengan sudut lebih dari 120 derajat (Gambar 14).

Tanda-tanda yang menunjukkan bahwa tulang metatarsal sering digunakan untuk aktivitas berlutut adalah adanya ekstensi penulangan di bagian permukaan distal superior metatarsal-nya dengan ketebalan antara 2 – 4 mm (Ubelaker 1979, 679). Pada kasus individu Terjan, karena repetisi aktivitas tersebut, tulang melakukan adaptasi dengan memperluas permukaan fasiesnya agar dapat bergesekan lebih sempurna dengan phalanx hallux proximalis-nya. Selain itu, terlihat tonjolan pada bagian distal superior metatarsal yang merupakan akibat dari perkembangan tulang sebagai tempat pelekatan ototnya.

Aktivitas keseharian yang dilakukan dalam posisi berlutut sangat sulit untuk direkonstruksi. Kemungkinan aktivitas yang dapat dilakukan oleh individu dari Terjan dalam posisi itu sangat beragam. Tidak terdapat bekal kubur yang disertakan pada individu itu sehingga membuat proses interpretasi semakin sulit.

Enamel Hypoplasia

Individu dari Terjan memiliki *enamel hypoplasia* pada gigi kaninus mandibula kanannya. Pada gigi kaninus tersebut, garis enamel yang tercipta melintang di pertengahan mahkota pada bagian labial giginya. *Enamel hypoplasia* dapat terlihat pada bagian tengah

permukaan mahkota dan melintang dari mesial ke arah distal giginya (lihat Gambar 9). *Enamel hypoplasia*, jika dilihat dari samping, akan terlihat seperti adanya cekungan pada permukaan labial giginya. Cekungan tersebut adalah keadaan cacat pada enamel berupa garis, lubang-lubang kecil atau lekukannya (Roberts and Manchester 2005, 75). *Enamel hypoplasia* dapat dikaitkan dengan beberapa penyakit seperti sifilis, rakitis, tuberkulosis, trauma pada gigi, dan kurangnya gizi (Ortner 2003, 594). Pada konteks arkeologis, penyakit ini lebih sering dikaitkan dengan gangguan pertumbuhan fisik yang disebabkan oleh kurangnya gizi (Hillson 1996).

Pada individu Terjan *enamel hypoplasia* dikaitkan dengan gangguan pertumbuhan fisik atau malnutrisi. Hal itu disebabkan oleh tidak terdapat tanda-tanda penyakit yang berkaitan dengan *enamel hypoplasia* (seperti sifilis dan tuberkulosis) pada individu tersebut. Pada kaninus, enamel hypoplasia kemungkinan terjadi sebelum individu berumur enam tahun ketika mahkota gigi mulai terbentuk pada rahang (Regezi, Sciubba, and Pogrel 2000, 151).

Enamel hypoplasia bukanlah hal yang asing di Asia Tenggara. Situs lain, seperti Gua Cha dan Guar Kepah di Malaysia, menunjukkan bahwa pada gigi kaninus 32 individu dari 51 individu Gua Cha dan 7 individu dari 28 individu Guar Kepah menunjukkan tanda-tanda patologi tersebut (Bulbeck 2005, 396-398). Dalam konteks Indonesia patologi itu telah dilaporkan terdapat pada Rangka II dan III dari Caruban (Prayudi and Suriyanto 2017, 178). Kemungkinan untuk patologi tersebut ditemukan pada situs arkeologi di Indonesia lainnya sangat besar karena belum ada penelitian yang lebih mendetail mengenai patologi ini.

Modifikasi Gigi (Pangur)

Pengaruh budaya yang terlihat pada individu Terjan adalah adanya modifikasi pada giginya dalam bentuk pangur. Modifikasi gigi dipergunakan sebagai penanda individu

tersebut telah melalui suatu ritus keagamaan, juga dapat merupakan tanda berkabung, identitas kelompok, suatu konsep kecantikan, bahkan sebagai tanda kedewasaan (Ichord 2000, 84-85) (Domett *et al.* 2011). Pangur biasanya dilakukan dengan cara mengikir bagian gigi yang mudah terlihat dari luar mulut individu tersebut. Pada saat ini pangur masih diterapkan di beberapa daerah di Indonesia, seperti Bali. Hal itu merupakan penanda kedewasaan bagi laki-laki dan perempuan setelah mencapai masa pubertas.

Pangur pada individu ini dapat dilihat pada sisi oklusal gigi kaninus mandibula kanannya. Pangur dilakukan dengan cara membuat ketinggian gigi kaninus sama tinggi dengan gigi incisivus-nya. Hal ini bertujuan untuk menghilangkan ketajaman gigi kaninus tersebut. Modifikasi gigi dengan cara menghilangkan ketajaman gigi kaninus tidak menghalangi proses mastikasi individu Terjan.

Modifikasi gigi seperti ini dapat ditemukan pada situs lain seperti Semawang (Bali), Liang Toge (Flores) yang berasal dari masa prasejarah (Koesbardiati, Murti, and Suriyanto 2015, 54), dan Caruban (Jawa Tengah) yang berasal dari masa peralihan antara Klasik dan Islam (Prayudi and Suriyanto 2017, 171). Hal itu menunjukkan bahwa modifikasi gigi bukan merupakan hal yang asing pada konteks arkeologis Indonesia dan merupakan kebudayaan yang ada sebelum dan sesudah individu dari Terjan hidup. Selain itu, pada konteks yang lebih luas, penelitian yang dilakukan terhadap individu dari Phum Snay dan Phum Sophy di Kamboja tidak ditemukan kaitan antara modifikasi gigi, umur, dan jenis kelamin dengan modifikasi gigi (Domett *et al.* 2011).

Pencabutan Gigi Antemortem

Selain pangur, modifikasi gigi yang terdapat pada individu dari Terjan adalah pencabutan gigi molar dan premolar mandibula dan seluruh gigi

maksilanya. Seluruh premolar dan molar tersebut tanggal sebelum individu ini mati dan mengalami proses penyembuhan karena rongga alveolus telah tertutup dengan baik (Gambar 13).

Pencabutan gigi-geligi ini sempat menimbulkan keraguan apakah individu tersebut merupakan individu usia lanjut karena sangat normal bagi individu yang memiliki umur lanjut untuk kehilangan gigi-geliginya. Berdasarkan hasil pemeriksaan terhadap persendian, permukaan *symphysis pubica* dan *facies auricularis*-nya, dapat disimpulkan bahwa individu itu memiliki umur antara 40 – 45 tahun ketika mati dan kecil kemungkinannya memiliki gigi yang tanggal dari rongganya dalam jumlah yang banyak karena faktor alami.

Diagnosis lain yang mungkin terjadi pada individu itu adalah dental agenesis. Dental agenesis (*hypodontia*) adalah suatu keadaan bahwa gigi tidak pernah muncul pada rongga gigi di rahang karena gagal berkembang (Ortner 2003, 597). Pada kasus individu dari Terjan, dental agenesis bukan merupakan penyebab tidak adanya gigi-geligi tersebut. Hal itu terlihat dari adanya bekas penutupan alveolus pada lokasi molar kedua dan ketiga yang masih berlangsung pada molar mandibula sebelah kanan ketika individu itu mati. Atas dasar itu, kemungkinan tidak adanya gigi premolar dan molar disebabkan oleh dental agenesis tidak dapat dipertahankan.

Diagnosis lain yang kedua adalah periodontitis atau gusi berdarah tingkat lanjut. Periodontitis adalah penyakit yang muncul di antara gigi gusi dan tulang rahang. Penyakit ini dapat menyebabkan tanggalnya gigi karena struktur penyokong gigi lemah, yang disebabkan oleh hilangnya tulang alveolar pada rahang dan ligamen (Ortner 2003, 593; Roberts and Manchester 2005, 73). Periodontitis merupakan penyakit yang bermula dari plak gigi yang menumpuk pada perbatasan gigi dan gusi. Penumpukan ini mengakibatkan pembengkakan pada gusi yang lebih dikenal dengan gingivitis atau gusi berdarah. Jika tidak diobati, gingivitis

akan berujung pada periodontitis yang dapat menyebabkan tanggalnya gigi. Kekurangan dari diagnosis ini adalah gigi yang tanggal biasanya berjumlah satu atau dua saja, bukan seluruh maksila dan sebagian besar mandibula.

Pencabutan gigi atau ablasi gigi biasanya terjadi pada gigi incisivus atau kaninus, dan dilakukan dengan simetris antara kiri dan kanan. Ablasi gigi dapat terlihat pada situs-situs arkeologis di Indonesia, seperti Liang Bua, Lewoleba, Melolo, dan Caruban (Suriyanto and Koesbardiati 2010, 83; Prayudi and Suriyanto 2017, 178). Pada konteks yang lebih luas, di Asia Tenggara proses pencabutan gigi juga terdapat pada situs Ban Kao, Phum Snay, Phum Sophy, Khok Phanom Di, Noen U-Loke (Sangvichien et al. 1969; Tayles 1996; Nelsen, Tayles, and Domett 2001; Domett et al. 2011, 3). Walaupun demikian, pencabutan gigi pada premolar dan molar tidak pernah dilaporkan sebelumnya pada situs di Asia Tenggara.

Fraktur Radius Kanan

Terdapat fraktur pada radius kanan individu dari Terjan (Gambar 8). Fraktur adalah suatu keadaan tulang patah sebagian atau seluruhnya yang disebabkan oleh tekanan yang tidak wajar terhadap tulang tersebut (Ortner 2003, 120). Fraktur terdapat pada bagian tengah batang radius dan telah menyambung kembali dengan baik. Fraktur tersebut digolongkan pada *greenstick fracture*.

Greenstick fracture merupakan fraktur yang biasa terjadi pada masa kanak-kanak. Hal itu merupakan fraktur tidak komplis yang terjadi karena lenturnya tulang anak-anak. Ketika mengalami trauma, tulang tersebut akan melengkung terlebih dahulu sebagai reaksi terhadap tekanan. Ketika tidak dapat menahan tekanan tersebut, tulang akan patah tetapi tidak seluruhnya (Lewis 2007, 164-165). *Greenstick fracture* biasanya menyambung dengan cepat dan sangat rapi sehingga sulit terlihat (Roberts and Manchester 2005, 94).

Trauma pada individu yang memiliki *greenstick fracture* biasanya terjadi sebelum berumur 11 tahun. Pada umur tersebut lenturnya tulang membuat fraktur cepat menyambung kembali dan hampir tidak menimbulkan bekas (Lewis 2007, 165). Walaupun demikian, tidak dapat ditentukan dengan pasti umur ketika individu tersebut mengalami fraktur dan berapa lama yang dibutuhkan untuk sembuh. Proses penyembuhan bergantung pada beberapa faktor, di antaranya tingkat keparahan fraktur, kondisi nutrisi, umur, kesejajaran tulang yang patah, dan keberadaan infeksi (Lewis 2007, 167).



Gambar 15. Rekonstruksi tangan kanan menahan jatuhnya tubuh individu agar tubuh tidak membentur tanah (Sumber: Prayudi).

Fraktur pada radiusnya kemungkinan besar terjadi karena individu itu berusaha menahan beban (menopang) tubuhnya ketika jatuh (Gambar 15). Ketika individu itu jatuh ke arah samping, tangannya akan menumpu untuk menahan tubuhnya. Beban tubuh dan belum mengerasnya tulang individu ini mengakibatkan tulang radius melengkung dan patah sebagian. Fraktur ini kecil kemungkinannya disebabkan oleh tindakan melindungi diri dengan cara mengangkat lengan di atas kepala untuk menahan serangan dari atas. Jika hal tersebut yang terjadi, fraktur akan terjadi pada bagian ulna.

Greenstick fracture pada masa penyembuhan akan menimbulkan pembengkakan pada lengan bawah dan akan menimbulkan rasa

sakit pada daerah tersebut. Kondisi itu tidak mengganggu dalam jangka panjang kehidupan individu bersangkutan. Ketika masih dalam tahap penyembuhan, individu itu kemungkinan akan kesulitan untuk menggunakan tangannya, terutama untuk mengangkat beban yang berat.

Pada konteks arkeologi di Indonesia, *greenstick fracture* tidak pernah dilaporkan sebelumnya. Di Indonesia trauma yang terjadi pada manusia sangat jarang dilaporkan. Salah satu trauma yang pernah dilaporkan terjadi pada individu Nomor 38 dari Gilimanuk dalam bentuk runtuhnya tubuh lumbar yang merupakan fraktur karena runtuhnya tubuh (Prayudi and Suriyanto 2017a, 25). Di sini trauma pada individu Terjan merupakan jenis trauma yang unik.

Hipotesis Status Sosial pada Masa Lampau Individu Terjan

Berdasarkan bukti morfologis pada individu tersebut, terdapat dua hipotesis yang berlawanan mengenai status sosial individu ketika masih hidup dengan bekal kubur sebagai data penyokong.

Hipotesis Pertama: Individu ini merupakan individu yang mati pada usia lanjut dan kemungkinan berasal dari status sosial yang tinggi.

Hipotesis ini didasarkan pada asumsi bahwa individu itu telah memasuki usia lanjut karena nyaris kehilangan seluruh gigi mandibulanya dan telah kehilangan seluruh gigi maksilanya. Umur yang lanjut biasanya akan membuat gigi lebih mudah tanggal atau terlepas. Selain itu, derajat atrisi yang sangat tinggi kemungkinan tidak disebabkan oleh pangur saja, namun juga penggunaan gigi pada proses mastikasi yang telah berlangsung pada jangka waktu yang relatif lama.

Jumlah osteopit pada persendian yang sangat sedikit (hanya terdapat pada tulang belakangnya) menunjukkan bahwa individu ini ketika masa hidupnya sangat jarang melakukan pekerjaan keseharian yang relatif

berat. Hal itu menunjukkan kemungkinan individu itu tidak perlu melakukan pekerjaan untuk kebutuhan sehari-hari, seperti berburu atau mempersiapkan makanan. Selain itu, pada pengamatan terhadap persendian tidak ditemukan indikasi bahwa individu ini mengalami kelumpuhan yang membuatnya tidak dapat beraktivitas atau melakukan pekerjaan.

Individu yang memiliki kemungkinan telah berusia lanjut dan tidak ditemukannya bukti bahwa individu ini sering melakukan pekerjaan keseharian, menunjukkan bahwa individu tersebut berasal dari masyarakat dengan status sosial tinggi.

Kekurangan dari hipotesis ini adalah tidak adanya bekal kubur yang menunjukkan status sosial yang tinggi. Bekal kubur hanya berupa batu penyangga (gelu) yang diletakkan dekat tubuhnya. Selain itu, *symphysis pubica* pada pelvis dan suturnya yang belum bersatu pada bagian parietalnya mengakibatkan timbulnya keraguan untuk menyimpulkan bahwa individu Terjan telah berumur lanjut.

Hipotesis Kedua: Individu Terjan adalah individu dari golongan status rendah dan mati pada usia 40 – 45 tahun.

Berdasarkan identifikasi kelainan pada rangkanya, terutama gigi-geliginya yang tidak ditemukan pada rahang sehingga sulit diketahui apakah individu tersebut ketika masih hidup secara sukarela atau terpaksa menanggalkan gigi-geliginya. Jika bukan karena sukarela, apakah ada kaitannya dengan status individu tersebut, hal itu masih berupa pertanyaan.

Gigi-geligi yang tanggal secara alami sering terjadi pada individu yang telah berumur lanjut. Berdasarkan permukaan *symphysis pubica*, umur individu itu tergolong dewasa, tetapi belum memasuki usia lanjut. Hal ini menunjukkan bahwa kemungkinan gigi yang tanggal dilakukan dengan sengaja atau terpaksa. Jika pencabutan gigi itu dilakukan dengan terpaksa, terdapat kemungkinan bahwa

individu tersebut mendapatkan bantuan dari orang lain untuk mencabutnya, karena proses pencabutan membutuhkan waktu yang lama dan menimbulkan rasa sakit.

Selain itu, tidak ditemukannya bekal kubur yang memiliki keterkaitan dengan individu ini. Pada lapisan di atas rangkanya terdapat temuan pecahan gerabah, namun tidak dapat diasosiasikan dengan rangka tersebut (Sukendar and Awe 1982, 8). Akan tetapi, terdapat temuan berupa lima batu berbentuk bulat yang terletak di dekat tubuh sebagai penyangga mayat (Jawa: gelu). Dua batu terletak dekat dengan kepala, satu batu terletak di bahu, satu batu pada bagian panggul, dan satu batu dekat dengan tumitnya. Ukuran diameter batu tersebut sekitar 6 cm (Sukendar and Awe 1982, 7, Gambar 2). Temuan yang sederhana, dengan kemungkinan gigi yang dicabut secara paksa, dan umur yang belum memasuki usia lanjut, membuat adanya kemungkinan bahwa individu ini tidak memiliki status sosial yang tinggi. Kekurangan dari hipotesis ini adalah tidak ditemukannya penyebab kematian individu tersebut, sehingga sulit diperkirakan apakah mati karena dikorbankan atau mati secara alami.

4. Penutup

Berdasarkan analisis osteoarkeologi terhadap rangka manusia pada situs megalitik Terjan, dapat disimpulkan bahwa individu Terjan memiliki jenis kelamin laki-laki dengan kisaran umur 40 – 45 tahun ketika mati. Tinggi badan individu ini adalah antara 166 – 169 cm, dan lebih tinggi jika dibandingkan dengan individu yang terdapat pada situs lain yang berdekatan.

Ada beberapa permasalahan kesehatan yang ditemukan pada individu dari Terjan. Osteopit pada beberapa ruas tulang belakangnya menunjukkan umur yang telah dewasa, tetapi belum berusia lanjut. Tulang radius kanannya pernah mengalami patah ketika masih kanak-kanak, tetapi telah menyatu kembali. Individu itu terlihat memiliki penyakit kalkulus gigi pada

bagian perbatasan gigi antara akar dan mahkota, dan enamel hipoplasia yang samar pada gigi taring kanan. Modifikasi gigi dalam bentuk pangur terlihat pada kaninus kanan. Selain itu, terdapat juga atrisi tingkat lanjut pada gigi incisivusnya, yang kemungkinan disebabkan oleh pangur. Pangur pada kaninus dan incisor merupakan hal yang umum dilakukan masyarakat di Asia Tenggara.

Dalam hubungannya dengan kelas sosial, kemungkinan besar individu ini berasal dari kelas sosial yang rendah karena tidak memiliki bekal kubur yang signifikan. Selain itu, berdasarkan gigi yang tanggal antemortem, sementara dia belum berusia lanjut, menunjukkan bahwa tanggalnya gigi individu itu tidak karena sukarela. Hal ini disebabkan karena proses penanggalan gigi merupakan proses yang menyakitkan. Selain itu gigi diperlukan dalam proses mastikasi. Ketika individu Terjan tidak dapat menggunakan giginya untuk mengunyah, asupan makanan yang dia miliki akan menjadi lebih terbatas pada makanan yang lembut, sehingga mempengaruhi asupan gizi individu tersebut.

Hasil dari penelitian ini diharapkan dapat memberikan informasi tambahan mengenai kehidupan pada masa Prasejarah di Jawa, terutama pada masa Megalitik. Pada konteks yang lebih luas, penelitian ini diharapkan dapat memberikan tambahan pengetahuan mengenai jenis penyakit dan aktivitas masyarakat pada masa itu di Indonesia dan Asia Tenggara.

Daftar Pustaka

Bulbeck, F.D. 2005. "The Guar Kepah Human Remains". In *The Perak Man and Other Prehistoric Skeletons of Malaysia*, edited by Z. Majid, 384–423. Pulau Pinang: Universiti Sains Malaysia.

Domett, K. M., J. Newton, D. J.W. O'Reilly, N. Tayles, L. Shewan, and N. Beavan. 2011. "Cultural Modification of the Dentition in Prehistoric Cambodia". *International Journal of Osteoarchaeology* 23 (3): 274–86. <https://doi.org/10.1002/oa.1245>.

Hillson, Simon. 1996. *Dental Anthropology*. Cambridge: Cambridge University Press.

Ichord, L.F. 2000. *Toothworms and Spider Juice: An Illustrated History of Dentistry*. Brookfield: Milbrook Press

Koesbardiati, Toetik, Delta Murti, and Rusyad Suriyanto. 2015. "Cultural Dental Modification in Prehistoric Population in Indonesia". *Bulletin of the International Association for Paleodontology* 9 (2): 52–60.

Larsen, C.S. 2006. "Emerging Frontiers in the Bioarchaeology of Southeast Asia". In *Bioarchaeology of Southeast Asia*, Edited by N. Oxenham, M.; Tayles, xi–xiv. Cambridge: Cambridge University Press.

Lewis, M.E. 2007. *Bioarchaeology of Children*. Cambridge: Cambridge University Press. <https://doi.org/10.1017/CBO9780511542473>.

Nelsen, K, N. Tayles, and K. Domett. 2001. "Missing Lateral Incisors in Iron Age South-East Asians as Possible Indicators of Dental Agenesis". *Archives of Oral Biology* 46: 963–71.

Ortner, Donald J. 2003. *Identification of Pathological Conditions in Human Skeletal Remains*. 2nd ed. Amsterdam: Elsevier. <https://doi.org/10.1016/B978-0-12-528628-2.X5037-6>.

Prayudi, Ashwin and Rusyad Adi Suriyanto. 2017a. "Osteobiografi Individu Nomor 38 Dari Situs Prasejarah Gilimanuk". *Amerta* 35 (1): 19. <https://doi.org/10.24832/amt.v35i1.139>.

———. 2017b. "Penyakit Masa Lampau Pada Penduduk Caruban Masa Klasik- Islam: Suatu Tinjauan Paleopatologi". *Berkala Arkeologi* 37 (2): 159–80. <https://doi.org/10.30883/jba.v37i2.211>.

Regezi, J.A., J. Sciubba, and M. Pogrel. 2000. *Atlas of Oral and Maxillofacial Pathology*. Philadelphia: Saunders.

Roberts, C.A. and K. Manchester. 2005. *The Archaeology of Disease*. Chicago: Cornell University Press.

Sangvichien, S., P. Sirigaroon, J.B. Jorgensen,

- and T. Jacob. 1969. *Archaeological Excavations in Thailand Volume III: Ban-Kao. Part 2: The Prehistoric Thai Skeletons*. Copenhagen: Minksgaard.
- Sukendar, H. and R.D. Awe. 1982. *Laporan Penelitian Terjan Dan Plawangan, Jawa Tengah, Tahap I Dan II*. Jakarta: Departemen P&K.
- Suriyanto, Rusyad Adi, and Toetik Koesbardiati. 2010. "Dental Modifications : A Perspective of Indonesian Chronology and the Current Applications". *Dental Journal (Majalah Kedokteran Gigi)* 43 (2): 81–90.
- Tayles, Nancy. 1996. "Tooth Ablation in Prehistoric Southeast Asia". *International Journal of Osteoarchaeology* 6 (4): 333–45. [https://doi.org/10.1002/\(sici\)1099-1212\(199609\)6:4<333::aid-oa280>3.3.co;2-2](https://doi.org/10.1002/(sici)1099-1212(199609)6:4<333::aid-oa280>3.3.co;2-2).
- Ubelaker, D. H. 1979. "Skeletal Evidence for Kneeling in Prehistoric Ecuador". *American Journal of Physical Anthropology* 54 (4): 679–85.
- White, TIM and Pieter Folkens. 2005. *The Human Bone Manual*. Amsterdam: Elsevier. <https://doi.org/10.1016/C2009-0-00102-0>.