Aspek Biokultural pada Gigi-geligi Manusia Situs Cikuntul, Karawang, Jawa Barat

Biocultural Aspects of Human Teeth at the Cikuntul Site, Karawang, West Java

Novia Desma Revi[1], Rochtri Agung Bawono[1], Sofwan Noerwidi[2]
Program Studi Arkeologi, Fakultas Ilmu Budaya, Universitas Udayana[1]
Pusat Riset Arkeometri, Badan Riset dan Inovasi Nasional[2]
noviadesmarevi@gmail.com, agung_bawono@unud.ac.id, sofwannoerwidi@gmail.com

Keywords:
Cikuntul Site; biocultural aspects; pathology; cultural aspects.

ABSTRACT
The Cikuntul Site is located on the northern coast of Karawang Regency, West Java. Research conducted at this site in 2009 uncovered several primary burials accompanied by grave goods, which are likely to date back to the early historical period. This study aims to reveal the pathological conditions and cultural influences on the dentition of four individuals and 12 loose teeth found at the site. The identified pathologies include caries, enamel hypoplasia, attrition, calculus, chipped teeth, fractured teeth, buccal pits, and antemortem tooth loss (AMTL). Additionally, this research also identifies cultural aspects present in these individuals, such as dental modifications and betel-chewing practice. This study provides deeper insights into dental health and cultural influences in the past, particularly concerning the history of health conditions in the northern coastal communities in West Java.

Kata Kunci:
Situs Cikuntul; aspek biokultural; patologi; aspek budaya.

ABSTRAK
Situs Cikuntul terletak di pantai utara Kabupaten Karawang, Jawa Barat. Penelitian yang dilakukan di situs ini pada tahun 2009 menemukan sejumlah kubur primer beserta bekal kubur, yang kemungkinan berasal dari awal masa sejarah. Penelitian ini bertujuan untuk mengungkap kondisi patologis serta pengaruh budaya pada gigi-geligi dari empat individu dan 12 gigi lepas yang ditemukan. Patologi yang teridentifikasi pada gigi-geligi meliputi karies, *enamel hypoplasia*, atrisi, kalkulus, *chipped tooth*, *fracture teeth*, *buccal pit*, dan *antemortem tooth loss* (AMTL). Selain itu, penelitian ini juga mengidentifikasi aspek budaya yang terdapat pada individu-individu tersebut, seperti modifikasi gigi dan praktik menginang. Hasil penelitian ini diharapkan dapat memberikan wawasan lebih dalam tentang kesehatan gigi dan pengaruh budaya terhadap praktik perawatan gigi pada masa lalu. Selain itu, penelitian ini juga dapat memberikan kontribusi terhadap pemahaman sejarah kesehatan masyarakat di daerah pantai utara Jawa Barat.

Artikel Masuk 21-08-2025
Artikel Diterima 11-05-2026
Artikel Diterbitkan 03-11-2026

BERKALA ARKEOLOGI

VOLUME : 46 No.2 November 2026, 117-134
DOI : https:// 10.55981/jba.2026.12896
VERSION : Indonesian (original)
WEBSITE : https://ejournal.brin.go.id/berkalaarkeologi

ISSN: 0216-1419 | E-ISSN: 2548-7132

This work is licensed under a Creative Commons Attribution-Non Commercial-Share Alike 4.0 International License

PENDAHULUAN

Wilayah pesisir sering kali menjadi lokasi ditemukannya situs protosejarah karena posisinya yang strategis sebagai persinggahan para pedagang, memudahkan aktivitas perdagangan, serta memfasilitasi komunikasi dan interaksi antara pendatang dan warga lokal. Pantai utara Pulau Jawa, misalnya, merupakan salah satu wilayah pesisir pantai yang strategis untuk permukiman manusia, terbukti dari banyaknya temuan peninggalan arkeologis dari masa prasejarah hingga masa kolonial (Indradjaja & Hardiati, 2014).

Penelitian arkeologis di daerah pesisir utara Jawa Barat dimulai dengan penemuan Situs Kubur Tempayan Anyer pada tahun 1955, diikuti oleh penemuan Situs Batujaya pada tahun 1985. Kedua situs ini mencerminkan praktik penguburan masyarakat prasejarah yang menggunakan tempayan dan menyertakan berbagai bekal kubur, seperti artefak tanah liat, artefak logam, dan manik-manik, yang merupakan ciri khas Kebudayaan Buni (Nuralia, 2012). Selain itu, Situs Cibuaya juga menjadi bagian dari sejarah kawasan ini, yang dikenal setelah ditemukannya arca Dewa Wisnu yang terbuat dari batu hitam pada tahun 1951, 1957, dan 1977 (Amelia et al., 2010).

Berbagai temuan arkeologis, seperti artefak dari masa awal sejarah dan sisa-sisa rangka manusia, menunjukkan bahwa wilayah ini memiliki peran strategis dalam jalur perdagangan regional. Keberadaan artefak yang memperlihatkan pengaruh budaya India, serta catatan Tiongkok dari abad ke-4 Masehi, semakin menguatkan dugaan bahwa kawasan pesisir utara Karawang telah menjadi bagian dari jaringan perdagangan internasional pada masa lampau (Amelia et al., 2009; Djafar, 2007).

Pada tahun 2008, penelitian ekskavasi dilakukan di Kecamatan Pedes, tidak jauh dari Situs Cibuaya, sebagai respons terhadap meningkatnya penggalian liar di lokasi tersebut pada tahun 2007. Penelitian berlanjut di sekitar Kecamatan Pedes pada tahun 2009, khususnya di Kecamatan Tempuran, dan menghasilkan temuan signifikan di Desa Cikuntul (Gambar 1). Di desa ini, ditemukan sisa rangka manusia beserta berbagai bekal kubur, termasuk periuk, manik-manik emas, kaca, batu, senjata logam, cangkang kerang, dan tembikar. Namun, rangka manusia baru diangkat pada penelitian tahun 2010. (Amelia et al., 2010). Tembikar yang ditemukan di situs ini terdiri atas dua jenis, yaitu tembikar berciri Kebudayaan Buni dan tembikar nonlokal dari India (Arikamedu). Tembikar India tersebut memiliki karakteristik berupa slip merah dengan tekstur halus, serta berbahan padat dan keras. Ragam hias pada tembikar meliputi motif jala, duri ikan, garis, lubang, dan bunga, yang dibuat dengan teknik gores, cukil, serta tera. Selain tembikar, ditemukan pula artefak tulang (*jelepod*) yang digunakan sebagai alat pemantik api (Amelia et al., 2010).

Situs Cikuntul di Karawang, Jawa Barat, berperan dalam memahami kehidupan masyarakat masa lalu di wilayah pantai utara Jawa Barat, terutama dalam konteks kesehatan gigi-geligi. Gigi adalah bagian dari kerangka manusia yang memiliki interaksi langsung dengan lingkungan. Sebagai komponen utama dalam sistem pencernaan, gigi berfungsi untuk memotong dan mengunyah makanan sebelum diteruskan ke bagian pencernaan lainnya. Komposisi dan morfologi gigi disesuaikan dengan fungsinya, di mana setiap jenis gigi memiliki peran spesifik dalam proses tersebut (White & Folkens, 2005).

Gigi-geligi merupakan salah satu dari bagian sisa rangka manusia yang banyak ditemukan pada situs penggalian arkeologi. Bagian gigi-geligi memiliki sifat yang tidak mudah rusak dan dapat bertahan dalam jangka waktu yang lama (Prayudi & Suriyanto, 2019). Gigi-geligi dapat memberikan informasi mengenai dampak perubahan dan perkembangan gaya hidup. Perkembangan gaya hidup memiliki dampak pada perubahan ekologis, peningkatan jumlah populasi, dan munculnya permasalahan kesehatan atau penyakit (Arizona, 2016).

Berdasarkan perkembangannya, gigi manusia terbagi menjadi dua jenis, yaitu *primary teeth* (gigi susu) yang muncul pada masa kanak-kanak dan *permanent teeth* (gigi permanen) yang menggantikan *primary teeth* pada usia tertentu. Selain itu, berdasarkan fungsinya, gigi dibedakan menjadi empat jenis: *incisivus* (gigi seri) yang berfungsi untuk memotong, *caninus* (gigi taring) yang digunakan untuk mencabik, *praemolaris* (gigi geraham depan), dan *molaris* (gigi geraham belakang), keduanya berperan dalam menghancurkan dan mengunyah makanan. Dua istilah lain juga digunakan untuk membedakan kelompok gigi berdasarkan lokasinya, yakni gigi anterior dan gigi posterior. Gigi anterior adalah gigi yang terletak di bagian depan mulut, meliputi *incisivus* dan *caninus*, sementara gigi posterior adalah gigi yang berada di bagian belakang mulut, yaitu *praemolaris* dan *molaris* (Sheid & Weiss, 2012).

Aspek biokultural masa lampau dapat diidentifikasi melalui gigi-geligi. Aspek biokultural dari gigi-geligi ini dipahami melalui pendekatan bioarkeologi, yang mencakup bahasan mengenai aspek biologis dan kultural. Aspek biologis meliputi estimasi usia, jenis kelamin, dan patologi, sedangkan dari aspek kultural, analisis memfokuskan pada praktik modifikasi gigi-geligi pada masa *antemortem* (Noerwidi, 2016).

Penelitian ini bertujuan untuk mengidentifikasi dan mendeskripsikan kondisi gigi-geligi yang ditemukan pada sisa rangka manusia di Situs Cikuntul. Gigi memiliki peran esensial, tidak hanya sebagai alat untuk mengunyah makanan, tetapi juga sebagai indikator kesehatan dan gaya hidup individu. Hal ini dikarenakan, gigi merupakan salah satu komponen rangka yang paling tahan lama, mereka memberikan wawasan berharga mengenai pola makan, kebiasaan, dan aktivitas sehari-hari masyarakat masa lampau.

Berdasarkan laporan hasil penelitian Amelia et al. (2010) dan pengamatan atrisi gigi yang dijelaskan oleh Lovejoy (1985), perkiraan usia kematian individu di Situs Cikuntul terbagi dalam dua kelompok, yaitu dewasa dan remaja. Individu 1, 2, dan 4 menunjukkan tingkat atrisi gigi yang tinggi sehingga diperkirakan berusia 35 - 40 tahun. Sementara itu, Individu 5 diperkirakan berusia lebih muda, yakni 12–18 tahun. Hal ini terlihat dari kondisi gigi yang masih baik serta *molaris* ketiga yang belum mengalami erupsi.

Analisis dilakukan terhadap beberapa individu, baik yang memiliki gigi masih melekat pada *maxilla* dan *mandibula*, maupun berupa gigi lepas. Pemeriksaan meliputi observasi visual terhadap struktur gigi, tingkat keausan, dan kelengkapan gigi yang ditemukan. Hasil analisis diharapkan dapat menunjukkan pola penggunaan gigi yang mungkin terkait dengan jenis makanan yang dikonsumsi serta memberikan indikasi tentang kebiasaan diet dan tantangan yang dihadapi oleh masyarakat Cikuntul masa lampau. Penelitian ini bertujuan untuk menegaskan pentingnya gigi sebagai indikator kesehatan masyarakat di masa lalu.

METODE

Penelitian ini menggunakan sampel gigi yang melekat pada *maxilla* dan *mandibula* serta 12 gigi lepas yang berasal dari empat individu yang ditemukan di Situs Cikuntul. Secara keseluruhan, rangka manusia yang ditemukan di situs ini berjumlah lima individu, namun hanya empat individu (Individu 1, 2, 4, dan 5) yang dapat dijadikan sebagai bahan penelitian. Hal ini karena Individu 3 hanya berupa fragmen kranial yang melekat pada dinding utara kotak ekskavasi tanpa ditemukan gigi-geliginya. Saat ini, gigi-geligi tersebut disimpan di *storage* Badan Riset dan Inovasi Nasional (BRIN) Pasar Minggu, Jakarta Selatan. Sifat penelitian bersifat deskriptif yang bertujuan untuk mendeskripsikan karakteristik dari gigi-geligi masing-masing individu. Metode yang diterapkan dalam penelitian ini mencakup pengamatan makroskopis terhadap gigi-geligi yang ditemukan. Analisis dilakukan dengan pendekatan biokultural untuk memahami konteks kesehatan dan kebudayaan masyarakat masa lalu. Pendekatan ini memungkinkan untuk mengidentifikasi hubungan antara kondisi gigi-geligi dengan aspek-aspek biokultural, yang mencerminkan pola kehidupan masyarakat di Situs Cikuntul pada masa lampau.

HASIL PENELITIAN

Individu-individu yang ditemukan di Situs Cikuntul menunjukkan praktik penguburan yang berhubungan dengan tradisi prasejarah. Para individu ini dimakamkan dalam posisi terlentang, dengan orientasi tenggara-barat laut, dan dikelilingi oleh bekal kubur yang menunjukkan indikasi kubur primer. Rangka-rangka tersebut ditemukan pada lapisan pasir yang mengandung cangkang kerang, bagian atas dan sekeliling rangka bersentuhan dengan lapisan lempung hitam yang bercampur dengan pasir di sekitarnya (Amelia et al., 2010).

Identifikasi Gigi-geligi

1. Individu 1

Individu 1 ditemukan dalam kondisi hampir lengkap dengan *maxilla* dan *mandibula* yang masih utuh (Tabel 1). Namun, beberapa gigi kehilangan mahkotanya dan menyisakan patahan akar gigi yang masih tertanam dalam soket alveolar. Terdapat pada bagian *maxilla* sepuluh gigi-geligi yang masih tersisa, yaitu *C sup sin, P^3 sup sin, P^4 sup sin, M^1 sup sin, M^2 sup sin, C sup dex, P^3 sup dex, P^4 sup dex, M^1 sup dex, M^2 sup dex.*

Sementara itu, di bagian *mandibula* terdapat tujuh gigi yang utuh, terdiri dari *P_3 inf sin, P_4 inf sin, P_4 inf dex, M_1 inf sin, M_1 inf dex, M_2 inf sin, M_3 inf sin*, yang disertai dengan bagian akar gigi-gigi yaitu, *I_1 inf sin, I_1 inf dex, I_2 inf sin, I_2 inf dex, C inf sin, C inf dex, P_3 inf dex, M_2 inf dex,* dan *M_3 inf dex.*

Tabel 1. Identifikasi Gigi-geligi Individu 1

No.	Jenis Gigi	Gigi	Penyakit	Budaya
1.	*Caninus*	*C sup sin*	Atrisi, *fracture teeth*	Menginang
2.	*Caninus*	*C sup dex*	Atrisi	Menginang
3.	*Praemolaris*	P^3 *sup sin*	Atrisi, *fracture teeth*	Menginang
4.	*Praemolaris*	P^3 *sup dex*	Atrisi, *chipped Tooth*	Menginang
5.	*Praemolaris*	P^4 *sup sin*	Atrisi	Menginang
6.	*Praemolaris*	P^4 *sup dex*	Atrisi	Menginang
7.	*Molaris*	M^1 *sup sin*	Kalkulus, atrisi, *chipped tooth*	Menginang
8.	*Molaris*	M^1 *sup dex*	Atrisi, *chipped tooth*	Menginang
9.	*Molaris*	M^2 *sup sin*	Kalkulus	Menginang
10.	*Molaris*	M^2 *sup dex*	Kalkulus, atrisi	Menginang
11.	*Incisivus*	I_1 *inf sin*	Patah mahkota, tersisa akar gigi (*postmortem*)	-
12.	*Incisivus*	I_1 *inf dex*	Patah mahkota, tersisa akar gigi (*postmortem*)	-
13.	*Incisivus*	I_2 *inf sin*	Patah mahkota, tersisa akar gigi (*postmortem*)	-
14.	*Incisivus*	I_2 *inf dex*	Patah mahkota, tersisa akar gigi (*postmortem*)	-
15.	*Caninus*	*C inf sin*	Patah mahkota, tersisa akar gigi (*postmortem*)	-
16.	*Caninus*	*C inf dex*	Patah mahkota, tersisa akar gigi (*postmortem*)	-
17.	*Praemolaris*	P_3 *inf sin*	Kalkulus, atrisi	Menginang
18.	*Praemolaris*	P_3 *inf dex*	Patah mahkota, tersisa akar gigi (*postmortem*)	-
19.	*Praemolaris*	P_4 *inf sin*	Kalkulus, atrisi, *chipped tooth*	Menginang
20.	*Praemolaris*	P_4 *inf dex*	Kalkulus, atrisi	Menginang
21.	*Molaris*	M_1 *inf sin*	Kalkulus, karies, atrisi, *chipped tooth*	Menginang
22.	*Molaris*	M_1 *inf dex*	Kalkulus, atrisi, *chipped tooth*	Menginang
23.	*Molaris*	M_2 *inf sin*	Kalkulus, karies, atrisi, *chipped tooth*, *buccal pit*	Menginang
24.	*Molaris*	M_2 *inf dex*	Patah mahkota, tersisa akar gigi (*postmortem*)	-
25.	*Molaris*	M_3 *inf sin*	Kalkulus, karies, *buccal pit*	Menginang
26.	*Molaris*	M_3 *inf dex*	Patah mahkota, tersisa akar gigi (*postmortem*)	-

Keterangan: Analisis Penulis

2. Individu 2

Tengkorak individu ini berada dalam kondisi fragmentaris karena proses tafonomi. Bagian yang tersisa adalah sebagian dari tulang parietal dan fragmen *mandibula*, dengan tiga gigi yang masih melekat pada soket alveolarnya yaitu P_3 *inf sin*, P_4 *inf sin*, M_1 *inf sin*, sedangkan gigi M_2 *inf sin* terlepas dari soketnya (Tabel 2). Terdapat satu gigi yang hilang secara *postmortem*, yaitu M_3 *inf sin*, ditunjukkan dengan soket alveolar yang tidak mengalami penutupan.

Tabel 2. Identifikasi Gigi-geligi Individu 2

No.	Jenis Gigi	Gigi	Penyakit	Budaya
1.	*Praemolaris*	P_3 *inf sin*	Atrisi karies	Menginang
2.	*Praemolaris*	P_4 *inf sin*	Atrisi, *chipped tooth*	Menginang
3.	*Molaris*	M_1 *inf sin*	Atrisi, karies, *chipped tooth*	Menginang
4.	*Molaris*	M_2 *inf sin*	Atrisi, *buccal pit, chipped tooth*	Menginang

Keterangan: Analisis Penulis

3. Individu 4

Gigi-geligi pada Individu 4 dalam keadaan lengkap dan menempel pada *maxilla* dan *mandibula*, meskipun beberapa gigi kehilangan mahkota (Tabel 3). *Maxilla* individu ini terbagi menjadi dua fragmen, yaitu bagian kiri dan kanan. Gigi-gigi yang melekat pada fragmen *maxilla* tersebut meliputi I^2 *sup sin, C sup sin,* P^3 *sup sin,* P^4 *sup sin,* M^1 *sup sin,* M^2 *sup sin,* M^3 *sup sin,* I^2 *sup dex, C sup dex,* P^3 *sup dex,* P^4 *sup dex,* M^1 *sup dex,* M^2 *sup dex,* dan M^3 *sup dex*. *Mandibula* individu dalam keadaan utuh dengan 16 gigi yang melekat. Gigi-gigi tersebut meliputi I_1 *inf dex,* I_1 *inf sin,* I_2 *inf dex,* I_2 *inf sin, C inf dex, C inf sin,* P_3 *inf dex,* P_3 *inf sin,* P_4 *inf dex,* P_4 *inf sin,* M_1 *inf dex,* M_1 *inf sin,* M_2 *inf dex,* M_2 *inf sin,* M_3 *inf dex,* dan M_3 *inf sin*.

Tabel 3. Identifikasi Gigi-geligi Individu 4

No.	Jenis Gigi	Kode Gigi	Penyakit	Budaya
1.	*Incisivus*	I^2 *sup sin*	Atrisi, kalkulus, *chipped tooth*	-
2.	*Incisivus*	I^2 *sup dex*	Atrisi, kalkulus, *chipped tooth, enamel hypoplasia*	-
3.	*Caninus*	*C sup sin*	Atrisi, kalkulus, *chipped tooth*	-
4.	*Caninus*	*C sup dex*	Atrisi, kalkulus, *chipped tooth, enamel hypoplasia*	-
5.	*Praemolaris*	P^3 *sup sin*	Atrisi, kalkulus, *chipped tooth*	-
6.	*Praemolaris*	P^3 *sup dex*	Atrisi, kalkulus, *chipped tooth*	-
7.	*Praemolaris*	P^4 *sup sin*	Atrisi, kalkulus, *chipped tooth*	Modifikasi gigi
8.	*Praemolaris*	P^4 *sup dex*	Atrisi, kalkulus, *chipped tooth*	Modifikasi gigi
9.	*Molaris*	M^1 *sup sin*	Atrisi, kalkulus, *chipped tooth*	-
10.	*Molaris*	M^1 *sup dex*	Atrisi, karies, kalkulus, *chipped tooth*	-
11.	*Molaris*	M^2 *sup sin*	Atrisi, karies, kalkulus, *chipped tooth*	-
12.	*Molaris*	M^2 *sup dex*	Atrisi, karies, kalkulu,	-
13.	*Molaris*	M^3 *sup sin*	Atrisi, karies, kalkulus	-
14.	*Molaris*	M^3 *sup dex*	Atrisi, karies, kalkulus	-
15.	*Incisivus*	I_1 *inf sin*	Atrisi, *fracture teeth*	-
16.	*Incisivus*	I_1 *inf dex*	Patah mahkota, tersisa akar gigi (*antemortem*)	-
17.	*Incisivus*	I_2 *inf sin*	Atrisi, *fracture teeth*	-
18.	*Incisivus*	I_2 *inf dex*	Atrisi	-
19.	*Caninus*	*C inf sin*	Atrisi	-
20.	*Caninus*	*C inf dex*	Atrisi	-
21.	*Praemolaris*	P_3 *inf sin*	Atrisi	-
22.	*Praemolaris*	P_3 *inf dex*	Atrisi, *chipped tooth*	-
23.	*Praemolaris*	P_4 *inf sin*	Atrisi	-
24.	*Praemolaris*	P_4 *inf dex*	Atrisi	-
25.	*Molaris*	M_1 *inf sin*	Atrisi, *chipped tooth*	-
26.	*Molaris*	M_1 *inf dex*	Atrisi, *chipped tooth*	-
27.	*Molaris*	M_2 *inf sin*	Atrisi, karies	-
28.	*Molaris*	M_2 *inf dex*	Atrisi, karies, *chipped tooth*	-
29.	*Molaris*	M_3 *inf sin*	Atrisi, *chipped tooth*	-
30.	*Molaris*	M_3 *inf dex*	Atrisi, *chipped tooth*	-

Keterangan: Analisis Penulis

4. Individu 5

Sisa rangka Individu 5 terdiri dari fragmen *maxilla* dan *mandibula* (Tabel 4). Pada *maxilla*, gigi yang masih melekat meliputi I^1 *sup sin,* I^2 *sup sin,* dan *C sup sin,* sedangkan pada *mandibula* terdapat I_2 *inf sin, C inf sin,* P_3 *inf sin,* dan M_3 *inf sin*.

Selain itu, ditemukan 11 gigi yang terlepas dari soket alveolarnya yaitu *I^2 sup sin, I_2 inf dex, P^3 sup dex, P^4 sup dex, M^1 sup dex, M^1 sup sin, M_1 inf dex, M_2 inf sin, M_2 inf dex, M^3 sup sin, dan M^3 sup dex.*

Tabel 4. Identifikasi Gigi-geligi Individu 5

No.	Jenis Gigi	Kode Gigi	Penyakit	Budaya
1.	*Incisivus*	*I^1 sup sin*	*Fracture teeth*	-
2.	*Incisivus*	*I^2 sup sin*	-	-
3.	*Incisivus*	*I^2 sup sin*	-	-
4.	*Caninus*	*C sup sin*	-	-
5.	*Praemolaris*	*P^3 sup dex*	*Enamel hypoplasia*	
6.	*Praemolaris*	*P^4 sup dex*	Atrisi	
7.	*Molaris*	*M^1 sup dex*	-	
8.	*Molaris*	*M^1 sup sin*	-	
9.	*Molaris*	*M^3 sup sin*	-	
10.	*Molaris*	*M^3 sup dex*	-	
11.	*Incisivus*	*I^2 sup sin*	-	-
12.	*Incisivus*	*I_2 inf dex*	*Enamel hypoplasia*	
13.	*Caninus*	*C inf sin*	-	-
14.	*Praemolaris*	*P_3 inf sin*	-	-
15.	*Molaris*	*M_1 inf dex*	-	
16.	*Molaris*	*M_2 inf sin*	Artisi	
17.	*Molaris*	*M_2 inf dex*	Atrisi, kalkulus, *chipped tooth*	
18.	*Molaris*	*M_3 inf sin*	-	-

Keterangan: Analisis Penulis

DISKUSI DAN PEMBAHASAN

Karies

Karies adalah penyebab utama rasa sakit pada rongga mulut dan kehilangan gigi yang telah memengaruhi manusia sejak masa lampau. Sebelum gula menjadi bagian dari konsumsi sehari-hari, karies biasanya terjadi di *cemento-enamel junction*. Setelah konsumsi gula meningkat, karies lebih sering ditemukan di fisur gigi molar. Awalnya, karies tampak sebagai bintik putih atau cokelat di enamel gigi yang dapat berkembang menjadi kavitas, dan merusak enamel dan dentin jika tidak diobati. Lesi karies memiliki variasi ukuran dan lebih sering terjadi seiring bertambahnya usia (Waldron, 2008). Karies terbentuk karena adanya interaksi antara bakteri pada permukaan gigi, plak, dan pola makan yang kaya karbohidrat. Karbohidrat dapat difermentasi oleh bakteri menjadi asam, seperti asam laktat dan asam asetat, hal ini menyebabkan demineralisasi jaringan keras gigi seperti enamel, dentin, dan sementum. Proses demineralisasi tersebut disebabkan oleh aktivitas mikroorganisme dan memerlukan waktu yang cukup lama untuk berkembang (Kristiani, 2023).



Gambar 2. Karies pada Individu 4
(Sumber: Dokumentasi Pribadi, 2024)

Dalam penelitian ini, karies yang ditemukan pada sebagian besar gigi, umumnya terdapat pada permukaan *occlusal* dengan tingkat keparahan yang bervariasi. Karies pada permukaan *occlusal* cenderung lebih parah dibandingkan dengan karies pada permukaan *buccal*. Hal ini kemungkinan disebabkan oleh fungsi permukaan *occlusal* yang lebih sering digunakan untuk mengunyah, sehingga lebih rentan terhadap penumpukan plak (Gambar 2).

Enamel Hypoplasia

Enamel hypoplasia adalah gangguan pembentukan enamel gigi yang ditandai oleh adanya cekungan, garis, atau area yang kekurangan enamel. Kondisi ini bisa disebabkan oleh berbagai faktor, termasuk stres sistemik seperti penyakit serius atau malnutrisi, kekurangan nutrisi penting (seperti vitamin dan mineral), faktor genetik, serta infeksi yang terjadi selama masa perkembangan gigi. Gangguan ini dapat memengaruhi kekuatan dan kualitas enamel, dengan potensi dampak jangka panjang pada kesehatan gigi (Kanchan et al., 2015). *Enamel hypoplasia* dalam penelitian ini ditemukan pada Individu 4 dan Individu 5, yang ditandai dengan adanya garis-garis horizontal pada permukaan labial gigi (Gambar 3). Ciri tersebut kemungkinan mencerminkan adanya gangguan pada proses pembentukan enamel selama masa perkembangan gigi.



Gambar 3. *Enamel hypoplasia* pada individu 5
(Sumber: Dokumentasi Pribadi, 2024)

Atrisi

Atrisi gigi adalah proses alami yang menyebabkan keausan pada permukaan gigi akibat gesekan antara gigi atas dan bawah. Faktor-faktor seperti enamel yang lebih tipis akibat gangguan perkembangan dapat mempercepat keausan ini. Kebiasaan seperti *bruxism* (menggemeretakkan gigi) dan menggigit benda keras seperti pena atau pipa juga dapat memperparah atrisi. Penelitian menunjukkan bahwa atrisi lebih sering dialami oleh laki-laki karena kekuatan otot pengunyah yang lebih besar (Jain & Hedge, 2015). Atrisi teridentifikasi hampir pada seluruh sampel gigi, dengan tingkat keparahan yang bervariasi antar individu.

Keausan paling parah terlihat pada Individu 4, dengan hampir seluruh gigi menunjukkan tanda atrisi berat. Sebaliknya, Individu 1 dan 2 mengalami atrisi dalam tingkat ringan hingga sedang (Gambar 4). Beberapa gigi pada kedua individu ini tidak dapat dinilai secara menyeluruh karena bagian mahkota telah hilang, hanya menyisakan akar gigi. Sementara itu, pada Individu 5, tanda-tanda atrisi terlihat sedikit, karena jumlah gigi yang ditemukan sangat terbatas.

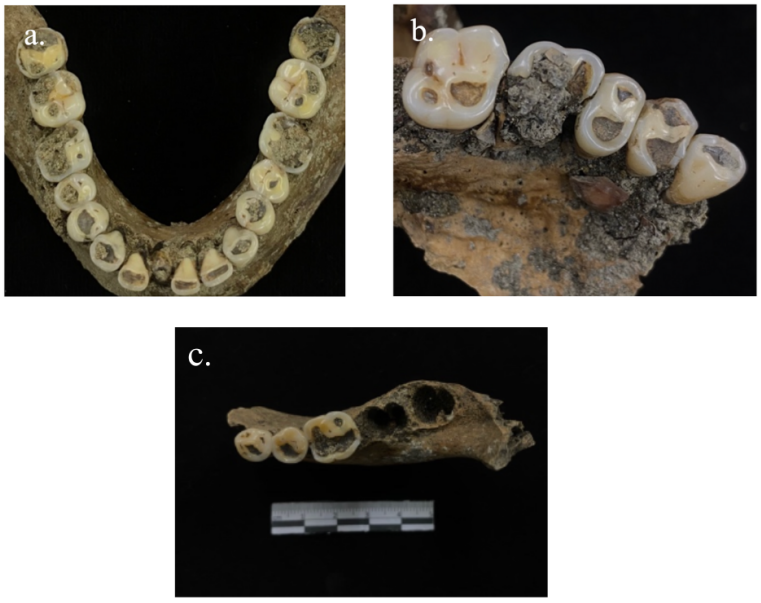

Gambar 4. Atrisi pada Individu 4 (a), Individu 1 (b), dan Individu 2 (c)
(Sumber: Dokumentasi Pribadi, 2024)

Kalkulus

Kalkulus gigi adalah plak yang mengeras dan tersusun dari kalsium fosfat. Kalkulus gigi biasanya terbagi menjadi dua jenis, yaitu *supragingival* (di atas garis gusi) dan *subgingival* (di bawah garis gusi) (Waldron, 2008). Kedua jenis kalkulus ini umum ditemukan pada orang dewasa, terutama pada permukaan lingual gigi depan *mandibula*, yang merupakan lokasi dengan kondisi paling basa pada rongga mulut. Meskipun kalkulus berkembang dalam lingkungan basa dan karies di lingkungan asam, keduanya dapat muncul bersamaan di rongga mulut. Kalkulus yang terbentuk di atas karies bahkan dapat memperlambat perkembangan karies

(Waldron, 2008). Pada penelitian ini, kalkulus hanya ditemukan pada Individu 1 dan Individu 4. Tingkat keparahan kalkulus pada Individu 4 tampak lebih signifikan dibandingkan Individu 1, hal ini diperlihatkan dari endapan keras berwarna kekuningan pada permukaan *buccal* gigi (Gambar 5). Keberadaan kalkulus pada Kedua individu ditunjukkan terutama pada gigi *praemolaris* dan *molaris* yang menempel pada *maxilla*.



Gambar 5. Kalkulus pada Individu 4 (a) dan Individu 1 (b)
(Sumber: Dokumentasi Pribadi, 2024)

Chipped Tooth

Chipped tooth adalah kondisi di mana sebagian kecil mahkota gigi terkelupas atau patah. Hal ini biasanya disebabkan oleh trauma fisik atau tekanan berlebih. Kerusakan ini biasanya terjadi pada permukaan luar gigi, seperti sisi *buccal* atau bagian lain dari mahkota. Meskipun hanya sebagian kecil dari gigi yang hilang, kondisi ini dapat memengaruhi fungsi gigi (Ortner & Putschar, 1985).



Gambar 6. *Chipped tooth* pada individu 2
(Sumber: Dokumentasi Pribadi, 2024)

Dalam penelitian ini, *chipped tooth* ditemukan pada tiga individu, yaitu Individu 1, Individu 2, dan Individu 4. Kerusakan ini umumnya terjadi pada *molaris* dengan kondisi enamel yang terkelupas sebagian sehingga memperlihatkan lapisan dentin di bawahnya (Gambar 6).

Fracture Teeth

Fracture teeth adalah kondisi ketika gigi mengalami keretakan atau pecah yang dapat melibatkan enamel, dentin, atau akar gigi. Keretakan ini sering disebabkan oleh trauma fisik, seperti benturan atau kecelakaan, dan lebih umum terjadi pada gigi depan yang lebih rentan. Gigi yang mengalami fraktur biasanya

menunjukkan gejala seperti rasa sakit, sensitivitas, dan perubahan bentuk. Penanganan yang tepat diperlukan untuk mencegah komplikasi lebih lanjut (Patnana & Kanchan, 2023). *Fracture teeth* ditemukan pada tiga individu, yaitu Individu 1, 4, dan 5, dengan lokasi kerusakan pada berbagai jenis gigi, seperti *incisivus* dan *praemolaris* (Gambar 7). Bentuk retakan bervariasi, tidak hanya berupa patahan yang membagi gigi menjadi dua bagian, tetapi juga menunjukkan retakan dengan banyak cabang.



Gambar 7. *Fracture teeth* pada individu 5
(Sumber: Dokumentasi Pribadi, 2024)

Buccal Pit

Buccal pit adalah lekukan kecil di permukaan luar *molaris* yang ada pada *mandibula*. Lekukan ini dapat berukuran sangat kecil, dangkal, atau cukup dalam. Karena sisa makanan dapat menempel di dalamnya, *buccal pit* sering menjadi tempat awal terbentuknya karies atau gigi berlubang (Pfeiffer, 1979). Hal tersebut disebabkan oleh adanya sisa makanan yang tersangkut pada bagian lekukan tersebut sehingga menyebabkan timbulnya karies (Prayudi & Suriyanto, 2019).

Buccal pit ditemukan pada gigi Individu 1, 2, dan 5. Pada Individu 2 dan 5, *buccal pit* terlihat sangat jelas dengan bentuk memanjang ke arah akar (Gambar 8). Sementara itu, pada Individu 1, sebagian besar permukaan gigi terkikis karena atrisi parah pada permukaan *occlusal* sehingga *buccal pit* tampak samar.



Gambar 8. *Buccal pit* pada individu 2
(Sumber: Dokumentasi Pribadi, 2024)

Antemortem Tooth Loss (AMTL)

Antemortem tooth loss dapat terjadi karena berbagai faktor, seperti penyakit periodontal, trauma, dan pencabutan gigi. Penyakit periodontal adalah penyebab utama *antemortem tooth loss*. Kehilangan gigi lebih sering terjadi pada wanita dan cenderung meningkat seiring bertambahnya usia, yang dapat mengakibatkan kesulitan saat mengunyah dan risiko malnutrisi. Faktor penyebabnya beragam, mulai dari tradisi budaya hingga penyakit atau gangguan kesehatan. Tanda-tanda penutupan soket alveolar dapat digunakan untuk membedakan waktu kehilangan gigi. Pembedaan waktu dapat dikategorikan sebelum kematian atau yang terjadi setelah kematian. Penutupan soket alveolar menunjukkan bahwa proses penyembuhan telah berlangsung sebelum individu tersebut meninggal (Waldron, 2008).



Gambar 9. *Antemortem tooth loss* pada individu 1
(Sumber: Dokumentasi Pribadi, 2024)

Antemortem tooth loss ditemukan pada Individu 1, yang ditunjukkan oleh soket alveolar pada bagian *maxilla* yang telah mengalami penutupan (Gambar 9). Hal ini mengindikasikan bahwa *molaris* ketiga pernah tumbuh, namun telah tanggal sebelum individu tersebut meninggal. Kehilangan gigi ini kemungkinan disebabkan oleh faktor penyakit atau kondisi kesehatan lain yang memengaruhi gigi dan jaringan sekitarnya.

Modifikasi Gigi

Modifikasi gigi adalah bagian dari praktik budaya yang terkait dengan ritus inisiasi. Praktik ini sering dilakukan pada masa lampau dan masih dilakukan oleh beberapa kelompok masyarakat tertentu. Dalam tradisi ini, gigi dimodifikasi untuk membentuk pola yang sesuai dengan norma budaya tertentu. Modifikasi gigi menandakan seseorang telah memasuki tahap dewasa atau pernikahan. Praktik ini dapat ditemukan di berbagai wilayah di Indonesia dan Asia Tenggara (Suriyanto & Koesbardiati, 2010).

Modifikasi gigi dibagi menjadi dua jenis utama yakni modifikasi pasif dan modifikasi aktif. Modifikasi pasif merupakan efek samping dari aktivitas tertentu, yang mencakup perubahan akibat konsumsi makanan, penggunaan gigi sebagai alat, dan kebiasaan yang secara tidak sengaja memengaruhi bentuk gigi. Sementara itu, modifikasi aktif dilakukan dengan sengaja dan terbagi menjadi dua kategori yaitu, mutilasi gigi yang berhubungan dengan ritual atau aspek sosio-budaya, serta tindakan yang dilakukan untuk tujuan penyembuhan, baik terapeutik maupun kosmetik (Alt & Pichler, 1998).



Gambar 10. *Modifikasi gigi* pada individu 4
(Sumber: Dokumentasi Pribadi, 2024)

Modifikasi gigi ditemukan bagian *maxilla* Individu 4, yakni pada gigi P^4 *sup dex* dan P^4 *sup sin* (Gambar 10). Bagian *mesiobuccal* dari kedua gigi tersebut menunjukkan adanya cekungan yang kemungkinan merupakan tanda adanya aktivitas penggunaan gigi sebagai alat bantu (tangan ketiga). Aktivitas yang berkaitan dengan maritim, seperti menahan atau menarik tali, mengencangkan simpul, atau membantu memegang serat dan jaring. Kegiatan tersebut kemungkinan menjadi penyebab tergerusnya sebagian gigi. Hal ini diperkuat dengan ditemukannya mata kail dan mata tombak pada bekal kuburnya. Sementara pada modifikasi gigi aktif umumnya dilakukan pada gigi anterior, yaitu *incisivus* dan *caninus*, karena bagian ini lebih mudah terlihat saat seseorang berbicara atau tersenyum (Koesbardiati et al., 2015).

Praktik Menginang

Awalnya, masyarakat menggunakan bahan-bahan alami untuk menjaga kesehatan gigi. Kebiasaan ini kemudian berkembang, salah satunya menjadi tradisi menginang (Asy'ari et al., 2023). Menginang adalah praktik mengunyah sirih yang dapat menyebabkan perubahan warna gigi. Proses ini melibatkan bahan-bahan seperti daun sirih, biji pinang (*Areca catechu*), koral atau cangkang yang dibakar, dan tembakau, yang digunakan untuk membersihkan air liur setelah mengunyah (Suriyanto & Koesbardiati, 2010). Seiring waktu, praktik ini tidak hanya berfungsi sebagai bentuk perawatan oral, tetapi juga menjadi bagian penting dalam berbagai upacara adat. Menginang juga termasuk ke dalam prosesi pernikahan, yang mencerminkan peran budayanya dalam kehidupan sosial masyarakat (Asy'ari et al., 2023).

Biji pinang (*Areca catechu*) adalah tanaman yang tumbuh subur di daerah pesisir lembap dengan iklim panas. Daerah utama untuk pembudidayaannya di Asia Tenggara mencakup Sumatra, Jawa Barat, dan Filipina (Rooney, 1993). Sirih (*Piper betle*), berasal dari keluarga Piperaceae, banyak ditanam di negara-negara Asia Tenggara. Bagian yang sering digunakan mencakup daun dan akarnya (Saraswati et al., 2019). Aktivitas mengunyah sirih dapat mengubah air liur menjadi berwarna merah kecokelatan akibat senyawa tanin dan katekin, serta antosianin pada daun sirih hijau (Ismawati et al., 2019).



Gambar 11. Menginang pada individu 1
(Sumber: Dokumentasi Pribadi, 2024)

Efek dari menginang dapat menyebabkan perubahan warna gigi secara permanen dan menimbulkan berbagai masalah kesehatan, termasuk penyakit periodontal dan peningkatan risiko penyakit kardiovaskular (Suriyanto & Koesbardiati, 2010). Pada objek penelitian ini, indikasi praktik menginang ditemukan pada Individu 1 dan 2, khususnya pada *caninus*, *praemolaris*, dan *molaris* pada masing-masing individu. Jejak praktik menginang diketahui melalui gigi yang berwarna kecokelatan pada permukaan *labial* dan *buccal*, yang merupakan salah satu ciri khas dari kebiasaan tersebut (Gambar 11). Perubahan warna gigi juga dapat dipengaruhi oleh proses dekomposisi dan mineralisasi dari lingkungan pengendapan (Kendall et al., 2018). Namun pola perubahan warna yang terlokalisasi pada permukaan *labial* dan *buccal*, serta keterbatasan temuan pada individu tertentu, menunjukkan bahwa perubahan warna tersebut lebih mungkin disebabkan oleh praktik menginang. Kondisi ini diduga berkaitan dengan kebiasaan menginang yang dilakukan dengan menggosokkan bahan inangan pada permukaan *labial* dan *buccal* gigi (Prayudi & Suriyanto, 2019).

KESIMPULAN

Situs Cikuntul merupakan situs yang berada di pesisir utara Jawa Barat. Situs ini ditemukan dari perluasan penelitian Situs Cibuaya sebagai respons terhadap meningkatnya penggalian liar di lokasi tersebut pada tahun 2007. Rangka manusia dan beragam jenis bekal kubur ditemukan dari hasil ekskavasi di Situs Cikuntul. Aspek biokultural dari temuan gigi-geligi situs ini menunjukkan adanya beberapa penyakit gigi, seperti karies, *enamel hypoplasia*, atrisi, kalkulus, *chipped tooth, fracture teeth, buccal pit* dan *ante mortem tooth loss* (AMTL). Sedangkan pada aspek kultural ditemukan adanya praktik modifikasi gigi dan menginang.

Modifikasi gigi berbentuk cekungan yang terletak pada sisi *mesiobuccal praemolaris*[4] pada Individu 4 menunjukkan adanya tanda aktivitas penggunaan

gigi sebagai alat bantu (tangan ketiga). Aktivitas tersebut kemungkinan besar berkaitan dengan aktivitas maritim seperti menahan tali, mengencangkan simpul, atau memegang serat dan jaring. Sementara itu, indikasi penggunaan sirih dan pinang ditemukan pada Individu 1 dan 2. Hal ini menunjukkan bahwa kebiasaan menginang telah dilakukan dalam kehidupan sehari-hari. Aspek budaya tersebut tidak ditemukan pada seluruh individu, melainkan hanya pada individu-individu dewasa. Ini mengindikasikan bahwa praktik menginang dan modifikasi gigi kemungkinan berkaitan dengan usia dan peran individu dalam masyarakat pada masa lampau.

SARAN / REKOMENDASI

Situs Cikuntul memiliki potensi besar untuk diteliti lebih lanjut, mengingat adanya potensi temuan bekal kubur serta indikasi aspek kultural yang berkembang di lokasi tersebut. Temuan ini membuka kemungkinan adanya keterkaitan antara Situs Cikuntul dengan objek atau situs lain di wilayah Karawang dan sekitarnya. Oleh karena itu, penelitian lanjutan yang lebih mendalam melalui pendekatan komparatif maupun analisis laboratorium sangat disarankan guna menggali lebih dalam informasi mengenai hubungan budaya, pola kehidupan, dan struktur sosial masyarakat masa lalu.

Selain itu, penggalian lanjutan dan upaya pelestarian terhadap temuan arkeologis perlu dilakukan untuk mendukung pemahaman yang lebih komprehensif mengenai sejarah kawasan pesisir utara Jawa Barat. Penemuan model baru pada jenis modifikasi gigi di situs ini juga menambah data penting dalam kajian modifikasi gigi di Indonesia. Analisis lebih lanjut terhadap temuan tersebut diharapkan dapat memberikan gambaran yang lebih jelas mengenai latar belakang budaya di balik praktik modifikasi gigi pada masa lampau.

UCAPAN TERIMA KASIH

Terima kasih kepada Agustijanto Indrajaya dan Amelia selaku tim peneliti Situs Cikuntul yang telah mempersilakan penulis untuk meneliti gigi-geligi dari rangka manusia Cikuntul, serta Nico Alamsyah, S.Hum., M.Sc. yang telah memberikan akses untuk melakukan penelitian terhadap koleksi rangka manusia hasil ekskavasi Situs Cikuntul, Karawang, yang saat ini disimpan di BRIN Pasar Minggu.

DAFTAR PUSTAKA

Alt, K. W., & Pichler, S. L. (1998). Artificial modifications of human teeth. In K. W. Alt, F. W. Rösing, & M. Teschler-Nicola (Eds.), *Dental Anthropology* (pp. 387–415). Springer Vienna. https://doi.org/10.1007/978-3-7091-7496-8_20.

Amelia, Susetyo, S., Indradjaja, A., Taim, E. A. P., & Widianto, H. (2009). *Tinggalan arkeologi dari masa awal sejarah di pantai utara Karawang, Jawa Barat [Laporan penelitian tidak diterbitkan]*.

Amelia, Susetyo, S., Indradjaja, A., Taim, E. A. P., & Widianto, H. (2010). *Tinggalan arkeologi dari masa awal sejarah di Pantai Utara Karawang, Jawa Barat (Tahap 2) [Laporan penelitian tidak diterbitkan]*.

Arizona, F. (2016). Patologi gigi-geligi pada tengkorak manusia Liang Bua, Manggarai, Flores, Nusa Tenggara Timur. *AntroUnairdotNet*, *5*(2), 258–267.

Asy'ari, T. S., Safitri, R. A., Fhadila, N. S., Jannah, N., Hairin, C. A., & Rahman, F. (2023). Menginang sirih dan tradisi yang hampir hilang pada masyarakat Banjar serta perspektifnya dalam kesehatan gigi untuk wujudkan Indonesia bebas karies 2030. *Health Information: Jurnal Penelitian*, *5*(3), 1–10. https://doi.org/10.36990/hijp.v15i3.1325.

Djafar, H. (2007). *Kompleks percandian di kawasan situs Batujaya Karawang, Jawa Barat: Kajian sejarah kebudayaan* [Disertasi doktoral Universitas Indonesia].

Indradjaja, A., & Hardiati, E. S. (2014). Awal pengaruh Hindu Buddha di Nusantara. *KALPATARU*, *23*(1), 17–34.

Ismawati, R., Wicaksono, A. B., & Rahayu, R. (2019). Kebiasaan buruk para pengunyah sirih. *Universitas Tidar* (Vol. 218).

Jain, R., & Hedge, M. N. (2015). Dental attrition–aetiology, diagnosis and treatment planning: A review. *IOSR Journal of Dental and Medical Sciences (IOSR-JDMS)*, *14*(2), 60–66.

Kanchan, T., Machado, M., Rao, A., Krishan, K., & Garg, A. K. (2015). Enamel hypoplasia and its role in identification of individuals: A review of literature. *Indian Journal of Dentistry*, *6*(2), 99–102. https://doi.org/10.4103/0975-962X.155887.

Kendall, C., Eriksen, A. M. H., Kontopoulos, I., Collins, M. J., & Turner-Walker, G. (2018). Diagenesis of archaeological bone and tooth. *Palaeogeography, Palaeoclimatology, Palaeoecology*, *491*, 21–37. https://doi.org/10.1016/j.palaeo.2017.11.041.

Koesbardiati, T., Murti, D. B., & Suriyanto, R. A. (2015). Cultural dental modification in prehistoric population in Indonesia. *Bulletin of the International Association for Paleodontology*, *9*(2), 52–60.

Kristiani, A. (2023). Karies gigi. In *Penyakit Gigi Mulut* (4). Pustaka Aksara.

Lovejoy, C. O. (1985). Dental wear in the Libben population: Its functional pattern and role in the determination of adult skeletal age at death. *American Journal of Physical Anthropology*, *68*(1), 47–56. https://doi.org/10.1002/ajpa.1330680105.

Noerwidi, S. (2016). Aspek biokultural sisa rangka manusia dari Situs Liyangan, Temanggung, Jawa Tengah. *Berkala Arkeologi*, *36*(1), 83–98.

Nuralia, L. (2012). Tinggalan arkeologis di pesisir utara Jawa bagian barat dan kaitannya dengan perubahan budaya. *Purbawidya*, *1*(1), 141–160.

Ortner, D. J., & Putschar, W. G. J. (1985). Identification of pathological conditions in human skeletal remains. *Smithsonian Contributions to Anthropology*, (28), 1–488. https://doi.org/10.5479/si.00810223.28.1.

Patnana, A. K., & Kanchan, T. (2023). *Tooth fracture*. StatPearls Publishing.
Pfeiffer, S. (1979). The relationship of buccal pits to caries formation and tooth loss. *American Journal of Physical Anthropology*, *50*(1), 35–37. https://doi.org/10.1002/ajpa.1330500106.
Prayudi, A., & Suriyanto, R. A. (2019). Studi patologi dan kultural pada 19 Gigi lepas dari kotak TP GEO IV Situs Gunungwingko. *Berkala Arkeologi*, *39*(1), 1–16. https://doi.org/10.30883/jba.v39i1.337.
Rooney, D. F. (1993). *Images of Asia: Betel chewing traditions in South-East Asia*. Oxford University Press.
Saraswati, R. A., Rahmah, D. N. H., Safitri, M., Camalin, C. M. S., Putri, C. S., & Setyaningsih, E. (2019). Potensi tanaman ramuan nginang sebagai pasta gigi herbal warisan nenek moyang. *Proceeding Biology Education Conference*.
Sheid, R. C., & Weiss, G. (2012). *Woelfel's dental anatomy* (8th ed.). Lippincott Williams & Wilkins.
Suriyanto, R. A., & Koesbardiati, T. (2010). Dental modifications: a perspective of Indonesian chronology and the current applications. *Dental Journal*, *43*(2), 81–90. https://doi.org/https://doi.org/10.20473/j.djmkg.v43.i2.p81-90.
Waldron, T. (2008). *Palaeopathology*. Cambridge University Press. https://doi.org/10.1017/CBO9780511812569.
White, T., & Folkens, P. (2005). *The human bone manual*. Elsevier. https://doi.org/10.1016/C2009-0-00102-0.